Enfermedad de Ménière

P Herman
S Hervé
F Portier
S Tronche
C de Waele
P Tran Ba Huy

Resumen. – La enfermedad de Ménière, arquetipo de la enfermedad vertiginosa discapacitante, es una afección cuya causa aún se desconoce, a pesar de los numerosos trabajos y publicaciones médicas que se han sucedido desde su primera descripción, en el siglo XIX. Este trastorno frecuente se caracteriza por un aumento de la cantidad de líquido endolaberíntico, que origina una tríada clínica patognomónica, constituida por acúfenos (zumbidos) unilaterales, del lado del oído afectado, sordera de percepción del mismo lado, por lo general predominante en las frecuencias graves, y vértigo rotatorio pronunciado de tipo periférico, con náuseas y vómitos. Esta tríada aparece en forma de crisis paroxísticas de varias horas de duración, cuya periodicidad es aleatoria. Entre dos crisis, el paciente no percibe ningún síntoma y los exámenes complementarios son normales. Es difícil establecer el diagnóstico de la enfermedad de Ménière sin presenciar una crisis. La evolución es muy variable. Aunque se trata de una enfermedad benigna, puede llegar a ser muy discapacitante. En estos últimos años se han hecho grandes progresos en materia de tratamiento. Sin embargo, aunque actualmente es posible controlar y prevenir las crisis de vértigo, en particular mediante la sección selectiva del nervio vestibular; no siempre se puede predecir la evolución de la sordera.

© 2003 Editions Scientifiques et Médicales Elsevier SAS, París. Todos los derechos reservados.

Palabras clave: Ménière, hidropesía endolinfática, laberintectomía, neurotomía vestibular.

Definición

La enfermedad de Ménière puede definirse como una afección del oído interno de causa desconocida, cuyo sustrato anatomopatológico es una acumulación de endolinfa (hidropesía endolinfática). Se caracteriza por la asociación de sordera fluctuante, con sensación de oído lleno, crisis vertiginosas con signos neurovegetativos pronunciados y acúfenos. Estos síntomas se presentan como crisis paroxísticas imprevisibles, según un ritmo variable, afectan inicialmente a un solo oído, pero a largo plazo pueden transformarse en bilaterales, y al principio se corrigen entre dos crisis.

La denominación «enfermedad de Ménière» es preferible a «vértigo de Ménière» y «síndrome de Ménière». El término «vértigo» atribuye un lugar preponderante al síntoma vestibular, el cual, a pesar de ser el más notorio, no es el más constante ni el más preocupante en la evolución de la enfermedad. En efecto, los principales problemas terapéuticos se relacionan con la sordera, la cual constituye, sin duda, el criterio más tangible de eficacia terapéutica. Con el término «síndrome» se sobreentiende una causa posible a la asociación de los síntomas característicos de la afección. Ahora bien, aunque estos síntomas pueden observarse en el curso de enfermedades autoinmunitarias, el síndrome de Cogan o la sífilis, la enfermedad de Ménière es, por definición, idiopática y, por lo tanto, debe ser individualizada como tal. Por consiguiente, la denominación «enfermedad de Ménière» resulta la más adecuada y permite un enfoque global de la enfermedad y una unidad de lenguaje, en particular con los anglosajones.

Existen otras afectaciones del sistema vestibulococlear, el nervio vestibulococlear o el sistema nervioso central que pueden originar síntomas similares a los de la enfermedad de Ménière. El diagnóstico diferencial de esta afección suele ser difícil e incluso, para un médico experimentado, no siempre resulta sencillo establecer el diagnóstico si no se observa la tríada típica y no se ha descartado previamente un trastorno retrococlear. Así, una sordera fluctuante aislada o episodios recurrentes de vértigo aislados no pueden asimilarse con la enfermedad de Ménière y sólo pueden atribuirse, eventualmente, a variantes cocleares o vestibulares de esta afección.

La *American Academy of Otolaryngology-Head and Neck Surgery* (AAO-HNS, EE.UU.) publicó, en 1995, criterios de definición de la enfermedad de Ménière *(cuadro I)*.

Philippe Herman : *Praticien des Universités, praticien hospitalier, hôpital Lariboisière, clinique d'ORL, 2, rue Ambroise-Paré, 75475 Paris cedex, France.*
Sophie Tronche : *Attachée.*
Catherine De Waele : *Directeur de recherche.*
Patrice Tran Ba Huy : *Professeur des Universités, praticien hospitalier.*
Hôpital Lariboisière, clinique d'ORL, 2, rue Ambroise-Paré, 75475 Paris cedex 10, France.
Stéphane Hervé : *Médecin principal. Service ORL et CCF. HIA du Val de Grâce, 74, boulevard de Port-Royal, 75230 Paris cedex 5, France.*
Frédéric Portier : *Praticien hospitalier. Service ORL, hôpital Bicêtre, 78, rue du Général-Leclerc, 94275 Le Kremlin-Bicêtre, France.*

Reseña histórica

El médico francés Jean Marc Gaspard Itard describió, en 1821, la asociación característica de vértigo, sordera y acúfe-

Cuadro I. – Escala diagnóstica de la enfermedad de Ménière según la **American Academy of Otolaryngologie-Head and Neck Surgery** *(AAO-HNS).*

Enfermedad de Ménière confirmada	Enfermedad de Ménière muy probable Confirmación histopatológica
Enfermedad de Ménière muy probable	Dos o más episodios de vértigo de 20 min de duración Sordera documentada por una audiometría en por lo menos una ocasión Acúfeno o sensación de oído lleno
Enfermedad de Ménière probable	Un episodio confirmado de vértigo Sordera documentada por una audiometría en por lo menos una ocasión Acúfeno o sensación de oído lleno
Enfermedad de Ménière posible	Vértigo episódico sin sordera documentada Sordera neurosensorial, fluctuante o fija, con desequilibrio, pero sin episodios paroxísticos confirmados

nos [82]. En 1861, su compatriota Prosper Ménière presentó ante la Academia Imperial de Medicina una comunicación sobre el hallazgo de una linfa plástica rojiza en el laberinto de dos pacientes que habían presentado síntomas de congestión cerebral apoplectiforme [120]. Aunque la enfermedad que describió en aquel entonces no corresponde probablemente a la que hoy lleva su nombre, Prosper Ménière tuvo el gran mérito de relacionar por primera vez con el oído interno un conjunto de síntomas que hasta ese momento se atribuía sistemáticamente a un trastorno del sistema nervioso central. Al mismo tiempo, Ménière validó las leyes de la fisiología vestibular enunciadas por Marie Jean Pierre Flourens, en 1842 [53].

Fue así como Ménière dio nacimiento a una enfermedad que originaría discusiones y controversias en todo el mundo. Entre los diversos trabajos publicados desde entonces, sobresalen tres hechos:

— En 1921, Portmann [140] sugirió, basándose en resultados obtenidos en peces, la posible participación de una deficiencia del saco endolinfático en el origen de la hipertensión endolinfática.

— En 1938, Hallpike y Cairns [67] descubrieron una dilatación del laberinto membranoso en el estudio necrópsico de los huesos temporales de dos pacientes que habían padecido esta enfermedad.

— A partir de los trabajos de Guild [63], quien en 1927, trabajando con cobayas, había encontrado que un pigmento inyectado en la endolinfa coclear se concentraba en el saco endolinfático, Naito [127, 128] pudo provocar, en 1959, una hidropesía endolinfática en cobayas destruyendo quirúrgicamente el conducto y el saco endolinfáticos. Este método, perfeccionado en 1965 por Kimura y Schuknecht [96], proporciona actualmente el modelo experimental más utilizado para estudiar la hidropesía endolinfática.

En 1952, Tasaki y Fernández [178] demostraron que podía obtenerse una reducción reversible de los potenciales microfónicos y los potenciales de acción cocleares inyectando, en el espacio perilinfático de la cóclea, una solución de Ringer con cloruro de sodio al 0,25 %.

En 1954, Smith, Lowry y Wu [169] determinaron que la endolinfa tenía una baja concentración de sodio (3-5 mmol/l) y una alta concentración de potasio (130-145 mmol/l), mientras que en la perilinfa estos valores estaban invertidos.

En 1959, Lawrende y McCabe [110] postularon que los síntomas de la enfermedad de Ménière se originaban con la ruptura de las membranas endolinfáticas distendidas por la hidropesía, seguida de la mezcla de la endolinfa, rica en potasio, y la perilinfa, rica en sodio. Esta hipótesis fue respaldada experimentalmente por la provocación de episodios típicos de la enfermedad en animales, mediante la inyección de una solución concentrada en potasio en el espacio perilinfático, hasta que la concentración de potasio se equilibrase con la de la endolinfa. Se admitió entonces como principal mecanismo de las crisis la intoxicación potásica de las fibras desmielinizadas del epitelio sensorial de la cóclea y el vestíbulo.

Posteriormente se publicaron numerosos trabajos sobre la estructura y las modificaciones patológicas del saco endolinfático, ya que la hipótesis más aceptada sobre el origen de la hidropesía endolinfática es un defecto de reabsorción de la endolinfa en el saco. En 1983, Schuknecht y Gulya [160] estudiaron los peñascos de pacientes que habían padecido la enfermedad de Ménière y observaron fibrosis y obliteración ósea del conducto y el saco endolinfáticos, además de hidropesía endolinfática. Por último, es posible que el saco endolinfático tenga una función inmunológica.

No obstante, como se verá más adelante, todavía no se ha dilucidado la patogenia de la enfermedad de Ménière, a pesar de las numerosas hipótesis postuladas.

Epidemiología

Existe una gran variación en los valores de incidencia publicados para la enfermedad de Ménière, debido tal vez a diferencias metodológicas, en particular por ausencia de criterios clínicos o paraclínicos comunes. Se estima que la incidencia es de 46 casos/100 000 habitantes en Suecia, sin tener en cuenta la forma coclear pura (sordera fluctuante aislada) [171], 50 casos/100 000 habitantes en Japón [165], 160 casos/100 000 habitantes en Inglaterra [28], 15 a 21 casos/100 000 habitantes en los Estados Unidos [43, 193] y 7,5 casos/100 000 habitantes en Francia [187].

Kitahara et al [99] no hallaron diferencias significativas de aparición de la enfermedad de Ménière en distintos grupos étnicos en los Estados Unidos. Hasta la fecha tampoco se ha encontrado ningún predominio relacionado con el sexo, la raza o la región geográfica.

En cambio, el nivel social parece influir en la aparición de la enfermedad, puesto que afecta con mayor frecuencia a individuos de clase media o superior [187].

La enfermedad de Ménière puede aparecer a cualquier edad, pero es más frecuente entre la cuarta y la sexta década. Es infrecuente antes de los 20 años [21, 187] y excepcional en los niños [119, 172]. Además, la gran mayoría de los niños afectados padecen un síndrome de Ménière «secundario o sintomático», tras antecedentes de sordera consecutiva a parotiditis, meningitis por *Haemophilus influenzae*, fractura del hueso temporal o trastornos otológicos congénitos o embriopáticos, que degeneraron en una tríada completa de Ménière unos años más tarde [72].

Todavía no se ha logrado explicar la afectación predominante del oído izquierdo en esta enfermedad [73]. Por último, la frecuente aparición de varios casos dentro de una misma familia permite suponer la existencia de factores genéticos predisponentes [18, 19].

Síndrome clínico

El cuadro clínico de la enfermedad de Ménière se caracteriza por la aparición, separada en el tiempo o simultánea, de una tríada compuesta por vértigo rotatorio, que se presenta en crisis, sordera fluctuante y acúfeno unilateral intermitente. De manera más específica, los pacientes refieren verdaderos ataques, que se desarrollan según la siguiente secuencia:

— sensación de oído lleno inicial unilateral;

— sordera o agravación de una sordera preexistente del mismo lado;

— aparición o agravación de un acúfeno, también del mismo lado;

— vértigo rotatorio, con dificultad para mantener la posición erecta, náuseas y vómitos.

Por lo general, estos síntomas se encuentran en la anamnesis, pero a veces pueden observarse durante una crisis El examen clínico es fundamental para establecer el diagnóstico, que los exámenes complementarios vestibulococleares se limitan a confirmar.

No obstante, la enfermedad no siempre comienza con la tríada completa y a menudo evoluciona durante aproximadamente un año de manera monosintomática, ya sea vestibular o coclear. El diagnóstico sólo puede confirmarse tras varias crisis y después de observar la tríada completa [21, 22, 70, 187].

Síntomas

CRISIS VERTIGINOSAS

Las crisis de vértigo constituyen el principal síntoma de la enfermedad de Ménière y suelen ser el motivo de consulta con un especialista. Las modalidades de aparición, el desarrollo, la duración, la intensidad y la frecuencia de estas crisis es muy variable.

Pueden presentarse a cualquier hora, incluso durante la noche, despertando al paciente, en situaciones de estrés o fatiga, o al variar la presión atmosférica. Suelen estar precedidas, durante 15 a 60 min, de pródromos auditivos unilaterales, aislados o asociados, como la aparición o la modificación de acúfenos o de hipoacusia, o una sensación de oído lleno o de presión auricular. Estos pródromos constituyen una verdadera aura de la crisis vertiginosa y permiten que el paciente que ya ha padecido una crisis tome ciertas medidas de seguridad, como sentarse, acostarse, descender de un lugar alto o aparcar el coche. Aparece luego un gran vértigo rotatorio, que imposibilita la posición erecta y se acompaña de importantes signos neurovegetativos, como malestar, lipotimia, sudor, náuseas, vómitos, diarrea y cefalea. Esto resalta el valor localizador de los signos auditivos, que permiten relacionar con el oído una serie de síntomas digestivos y definir el lado afectado por la enfermedad. Por lo general, no se produce pérdida del conocimiento, aunque algunas veces se han referido síncopes.

La sensación de vértigo alcanza el acmé al cabo de algunos minutos y dura unas 2 o 3 horas, al cabo de las cuales disminuye paulatinamente; el paciente, agotado, suele entonces dormirse. Aunque durante la crisis inicial la sensación de vértigo puede prolongarse durante 24 horas, la duración nunca sobrepasa este tiempo ni es inferior a 1 min. Una vez terminada la crisis, el paciente puede sentirse totalmente recuperado o quejarse durante algunos días de malestar, astenia o inestabilidad durante los movimientos.

A veces, sobre todo en estadios más tardíos de la enfermedad, las crisis se presentan sin pródromos y pueden manifestarse como una sensación de balanceo, ascensión, descenso o lateralización.

La frecuencia de las crisis varía considerablemente de un paciente a otro y en un mismo paciente, desde varias crisis por semana hasta una crisis cada varios meses o años. Teóricamente, la frecuencia de las crisis decrece a medida que la enfermedad evoluciona, pero algunos autores consideran que es independiente de la duración de la evolución.

SORDERA

La sordera fluctuante del oído afectado, que aparece o se agrava durante las crisis, es, junto con el vértigo, uno de los síntomas más frecuentes de la enfermedad de Ménière. En la fase inicial, puede incluso manifestarse de manera aislada y conducir al diagnóstico de sordera súbita. Tiene un valor localizador y diagnóstico.

Al principio de la evolución, la hipoacusia predomina en las frecuencias graves y presenta fluctuaciones características, con normalización al cabo de unas horas o unos días. Suele acompañarse de una sensación de oído tapado o lleno, o de presión en el oído, que normalmente desaparece después de la crisis. También puede acompañarse de afectación de la discriminación, intolerancia de los sonidos fuertes, distorsión sonora o diploacusia, lo que indica una afección endococlear.

Durante la evolución, la sordera se acentúa, abarca todas las frecuencias, pierde las fluctuaciones características y se estabiliza entre 50 y 70 dB de pérdida auditiva. La cofosis es excepcional.

ACÚFENOS

Los acúfenos de la enfermedad de Ménière suelen recordar el ruido de una caracola, pero a veces son silbidos, ronroneos o zumbidos. Pueden presentarse de manera constante o intermitente y no son pulsátiles. Por lo general, aparecen o se acentúan en los minutos anteriores a la crisis de vértigo. Presentan así la ventaja de advertir al paciente de la inminencia de una crisis, lo que le permite tomar las medidas de seguridad necesarias. Además, al igual que la sordera, permiten relacionar el vértigo del paciente con una enfermedad del oído interno, lo que evita orientarse hacia otra especialidad. Por último, sirven para indicar el lado afectado.

La intensidad de los acúfenos puede clasificarse en tres grados:

— grado 1: acúfenos perceptibles solamente en un ambiente silencioso;

— grado 2: acúfenos perceptibles en cualquier ambiente que disminuyen durante la actividad mental;

— grado 3: acúfenos permanentes que repercuten en la vida del paciente.

Esta clasificación, aunque es subjetiva, sirve para apreciar la repercusión psíquica de los acúfenos y evaluar el resultado de los tratamientos instaurados.

Los acúfenos pueden persistir durante mucho tiempo tras la desaparición del vértigo y la sordera. A largo plazo, se vuelven permanentes y discapacitantes.

SÍNTOMAS ASOCIADOS

La tríada específica de la enfermedad de Ménière puede acompañarse de otros síntomas.

— A veces, los pacientes refieren cefaleas y migrañas sin que se pueda establecer una relación patogénica precisa entre estas manifestaciones y la enfermedad de Ménière. Durante una crisis de auténtica migraña basilar o entre dos crisis pueden aparecer síntomas otoneurológicos, en particular vértigos rotatorios [7, 92], acompañados a veces de signos auditivos. Ante un cuadro sugestivo de enfermedad de Ménière, es entonces importante identificar una eventual jaqueca, que puede ceder con un tratamiento adecuado.

— El contexto psicológico constituye, para algunos autores, un elemento fundamental del cuadro clínico. Numerosas publicaciones han sugerido el efecto del estrés, la fatiga, las preocupaciones familiares o profesionales y los choques afectivos en la aparición de las crisis [77, 192]. Los pacientes que padecen la enfermedad de Ménière suelen tener características psicológicas particulares: gran inteligencia y cultura acompañadas de meticulosidad, perfeccionismo e incluso obsesión. Algunos autores consideran incluso que estas características constituyen un elemento fundamental para establecer el diagnóstico [88]. Otros piensan que se trata de una enfermedad psicosomática (la «úlcera del oído izquierdo»). Sin embargo, Andersson et al [5] realizaron un metaanálisis y no encontraron elementos estadísticamente significativos que sugieran un papel precursor del estrés en la enfer-

medad de Ménière. Ahora bien, la recurrencia de las crisis puede producir estrés, pero entonces sólo constituye un síntoma secundario.

Historia natural

Los epítetos más apropiados para caracterizar y resumir la historia de la enfermedad de Ménière son, sin duda, «imprevisible», «misteriosa» y «con posibilidad de bilateralización». Es necesario comunicar de entrada estas características a los pacientes, para brindarles una información franca sobre su enfermedad y obtener una apreciación clara de los resultados terapéuticos.

Existe consenso para afirmar que, en la gran mayoría de los casos, la afección es al principio unilateral. Es posible distinguir cuatro fases evolutivas.

FASE INICIAL

Por lo general, la enfermedad se manifiesta entre los 40 y los 60 años, generalmente de manera unilateral y monosintomática, aunque a veces puede observarse de entrada la tríada completa. Cualquiera de los tres síntomas principales puede aparecer en primer lugar y preceder, durante un período indeterminado, a los otros. Según algunos autores, los acúfenos y la sordera suelen manifestarse varios meses o varios años antes que el vértigo, puesto que la hidropesía endolinfática comienza a desarrollarse en el conducto coclear [21]. No obstante, la enfermedad también puede comenzar como una crisis de vértigo aislada, sin signos cocleares. Por lo general, el cuadro clínico es completo al cabo de un año.

FASE ACTIVA

Durante esta fase, la enfermedad se manifiesta en la forma más típica. La tríada sintomática se instala de manera paroxística, con períodos de remisión completa. Esta fase puede durar entre 5 y 20 años.

FASE DE DECLINACIÓN

Durante esta fase, la afectación vestibulococlear se vuelve irreversible. La intensidad de las crisis vertiginosas disminuye, mientras que la función auditiva se altera progresivamente [49, 55, 80]. Las fluctuaciones desaparecen, las remisiones son infrecuentes y el paciente se queja de una sensación de inestabilidad más o menos permanente. La sordera es fluctuante y se caracteriza por una curva audiométrica plana. Se instala una hiporreflexia vestibular [80].

FASE FINAL

En la fase final, ya no se producen episodios de vértigo, pero el enfermo padece una sordera grave y acúfenos permanentes e intensos. La pérdida auditiva, de 60 a 70 dB, determina una hipoacusia y la reflexividad vestibular es mínima, pero la cofosis y la arreflexia son infrecuentes.

Esta descripción de la historia natural de la enfermedad de Ménière es esquemática y la división en cuatro fases, empírica. En efecto, en el curso de la evolución puede observarse una estabilización o un recrudecimiento en cualquier momento.

BILATERALIZACIÓN

El porcentaje de afectación bilateral, elemento esencial de la evolución, aumenta de manera directamente proporcional a la duración del seguimiento de los pacientes [125]. A partir del análisis de la literatura se puede establecer que, al cabo de dos años de evolución, la enfermedad es bilateral en el 15 % de los casos y, después de 10 a 20 años, el porcentaje es del 30 al 60 % [98, 125, 132, 172]. La gran variación entre los diversos valores de incidencia publicados no se debe solamente a diferencias en la duración de observación, sino también a la aplicación de distintos criterios diagnósticos. En una serie de 67 estudios necrópsicos de peñascos de pacientes con hidropesía endolinfática, Kitahara encontró el 30 % de afectaciones bilaterales [98]. La bilateralización parece ser independiente del grado de afectación contralateral [48, 193].

La bilateralización agrava seriamente el pronóstico funcional y plantea un problema terapéutico, puesto que cualquier decisión, y en particular la de recurrir a la cirugía destructiva, debe tener en cuenta la amenaza evolutiva.

Formas clínicas

SÍNDROME DE LERMOYEZ

En 1919, el otorrinolaringólogo francés Marcel Lermoyez [113] describió casos de crisis de vértigo paroxístico recidivantes acompañadas de la mejoría de una sordera habitual, que describió como *«le vertige qui fait entendre»* (el vértigo que hace oír). Este síndrome fue considerado como una forma clínica de la enfermedad de Ménière. Lermoyez supuso que la sordera y los acúfenos se debían a un espasmo de los vasos laberínticos y que la supresión repentina de este espasmo durante el episodio de vértigo mejoraba la audición y atenuaba el vértigo. El síndrome de Lermoyez se observa en aproximadamente el 1 % de los pacientes con enfermedad de Ménière y, tal vez, sólo sea una variante cronológica y temporal de la afección [187].

CRISIS OTOLÍTICAS DE TUMARKIN

En 1936, el médico británico A. Tumarkin [189] refirió el caso de tres pacientes que sufrían caídas súbitas sin pródromos *(drop attacks)*. Los pacientes tenían una sensación repentina de empujón lineal que provocaba la caída. Estas crisis no se acompañaban de pérdida de conciencia ni estaban provocadas por desplazamientos y eran tan bruscas que podían ocasionar lesiones o fracturas.

Las crisis de Tumarkin son breves (menos de 1 min de duración). Suelen aparecer en una fase tardía de la afección y en el 10 % de los pacientes con enfermedad de Ménière [158]. Tumarkin supuso que estas crisis eran de origen vestibular. Hoy en día se piensa que, dados los síntomas clínicos, la hidropesía endolinfática se sitúa en estos pacientes en el aparato otolítico, y no en los conductos semicirculares, lo que ha originado la denominación «crisis otolíticas». En una serie de 11 pacientes con esta forma clínica, Black et al [20] no pudieron obtener la recuperación completa instaurando solamente un tratamiento médico; todos los pacientes fueron finalmente tratados quirúrgicamente, mediante laberintectomía o neurotomía. En otras series, en cambio, se ha observado una remisión espontánea al cabo de algunos meses [15, 85].

Examen clínico

Difiere según se lleve a cabo durante una crisis o entre dos crisis.

DURANTE UNA CRISIS

Durante una crisis, el examen clínico es limitado, pero aporta mucha información. La anamnesis es fundamental para caracterizar el síndrome e identificar el oído afectado, al recoger información sobre el lado del acúfeno y la sordera.

La otoscopia es normal. La acumetría instrumental orienta hacia una sordera de percepción, del lado del acúfeno. Pero, sobre todo, el médico puede objetivar la realidad del vértigo al poner de manifiesto un nistagmo vestibular, idealmente con gafas de Bertels o de Frenzel. El nistagmo es habitualmente espontáneo, horizontorrotatorio y se atenúa con la fijación ocular, es decir, es de tipo periférico. El principal problema es su dirección, puesto que se ha establecido claramente que puede cambiar de sentido durante la crisis [119]. En efecto, al principio late hacia el oído afectado, lo que indica que se trata de un nistagmo de tipo «irritativo», pero inmediatamente después de la fase inicial cambia de sentido y empieza a latir hacia el oído sano, lo que corresponde a un nistagmo de tipo «destructivo». Por último, al final de la crisis, puede observarse un nistagmo irritativo, denominado «nistagmo de recuperación», que parece deberse a un fenómeno de adaptación central en reacción a la sideración vestibular crítica. Cuando termina la crisis, aparece una estimulación aparente y paradójica del lado opuesto. Esta explicación, respaldada por el fenómeno de sobrecompensación (cf. infra), es sólo hipotética y el mecanismo real de la variación direccional del nistagmo durante las crisis de la enfermedad de Ménière permanece inexplicado.

Es preciso hacer dos observaciones:

— Es erróneo asimilar «irritación» e «hiperexcitabilidad». El primer término se emplea en oposición a «destrucción» y el segundo es sinónimo de «hiperfuncionamiento», lo que es difícil de aceptar con respecto a un órgano funcional en estado de sufrimiento agudo. Por lo tanto, la prudencia incita a no hablar de «hiperexcitabilidad laberíntica» a propósito de la enfermedad de Ménière.

— El sentido del nistagmo observado nunca es suficiente para determinar el lado afectado.

Tras el examen vestibulococlear sucinto (el paciente es a menudo incapaz de realizar las maniobras de desviación segmentaria), es preciso realizar un examen clínico completo, prestando particular atención a los planos otorrinolaringológico y neurológico.

DURANTE UN PERÍODO INTERCRÍTICO

Por lo general, el examen otorrinolaringológico y neurológico es negativo entre dos crisis de la enfermedad de Ménière. Si se detecta algún elemento deficitario hay que orientarse hacia otras causas. No obstante, en las formas avanzadas de la enfermedad, se puede observar el signo de Hennebert (o signo de la fístula sin fístula): al comprimir el aire en el conducto auditivo externo, con un dedo o un otoscopio neumático, se origina un nistagmo. Este signo parece deberse a una fibrosis intralaberíntica que solidariza la base del estribo con las estructuras vestibulares [158]. Se observa en cerca de un tercio de los pacientes con una forma avanzada de la enfermedad, en particular cuando la presión varía de manera súbita, al sonarse la nariz o estornudar, en caso de vibraciones fuertes, etc.

Exámenes complementarios

Cuando se sospecha una enfermedad de Ménière es preciso realizar un estudio vestibulococlear completo, un examen radiológico y pruebas de laboratorio para descartar otros trastornos posibles y confirmar el diagnóstico.

ESTUDIO VESTIBULOCOCLEAR

La enfermedad de Ménière provoca una sordera de percepción endococlear característica, al menos al principio de la evolución, y un déficit tardío de la reflexividad vestibular. El estudio inicial debe comprender, como mínimo, una audiometría tonal, una logoaudiometría, una impedanciometría, una prueba calórica y una prueba del glicerol.

■ *Audiometría tonal*

Este examen objetiva dos características fundamentales de la sordera de percepción de la enfermedad de Ménière: curva ascendente o plana y evolución fluctuante.

En estudios con grandes series de pacientes se determinó que la sordera era de tipo ascendente y afectaba a las frecuencias graves, de hasta 1 kHz, en aproximadamente 30 a 50 dB, durante el período crítico *(fig. 1)*. Durante varios años, en la fase inicial de la enfermedad, la audición mejora e incluso se normaliza en los períodos intercríticos *(fig. 2)*. En un estadio avanzado, la sordera afecta también a las frecuencias agudas y la línea audiométrica se estabiliza entre 40 y 60 dB de pérdida para todas las frecuencias. Más adelante, la sordera deja de ser reversible *(fig. 3)* pero, sin embargo, la cofosis es excepcional.

Cabe señalar cuatro hechos:

— El carácter ascendente y fluctuante de la curva audiométrica es muy sugestivo de hidropesía endolinfática. No obstante, no es patognomónico de enfermedad de Ménière.

— Las fluctuaciones del inicio de la afección pueden ser objetivadas por la prueba del glicerol, descrita más adelante.

– En las frecuencias graves se puede observar un Rinne de 10 a 15 dB, debido posiblemente a una distorsión armónica que desplaza la zona de resonancia hacia la base de la cóclea.

— A veces puede observarse una caída en las frecuencias agudas, cuyo significado se desconoce.

■ *Impedanciometría*

La impedanciometría permite, mediante el registro del reflejo estapedial, precisar la naturaleza endococlear de la sordera, al objetivar un elemento muy característico de la enfermedad: el reclutamiento. Ninguna otra afección coclear se acompaña de un fenómeno tan intenso. Así, los umbrales del reflejo estapedial permanecen normales, independientemente de la intensidad de la sordera, que no sobrepasa nunca 60 a 70 dB de pérdida auditiva. El reclutamiento también puede ponerse en evidencia mediante el registro de los potenciales provocados auditivos, pero éstos son más difíciles y menos rápidos de obtener que la impedanciometría.

■ *Logoaudiometría*

Los resultados de la audiometría vocal presentan una discordancia, a menudo pronunciada, con los de la audiometría tonal. Estos resultados, expresados en decibelios de inteligibilidad o porcentaje de discriminación, o el simple aspecto de la curva, indican un rendimiento inferior al obtenido en la audiometría tonal, lo que explica las posibilidades limitadas de corrección mediante prótesis auditivas *(fig. 1)*. La curva logoaudiométrica también fluctúa con la evolución de la enfermedad *(fig. 2)*, pero de manera bastante rápida deja de alcanzar el 100 % de discriminación, y suele presentar un perfil de cúpula o campana *(fig. 3)*. El fenómeno puede deberse a una afectación selectiva del ganglio espiral, secundaria a una degeneración nerviosa retrógrada [171].

■ *Pruebas vestibulares*

Se realizan fuera de todo tratamiento antivertiginoso o sedante. La principal de estas exploraciones es la prueba calórica, que proporciona, de manera concordante en la literatura, información sobre la reflexividad y la preponderancia direccional. Sólo se comentarán los resultados de las pruebas realizadas en períodos intercríticos.

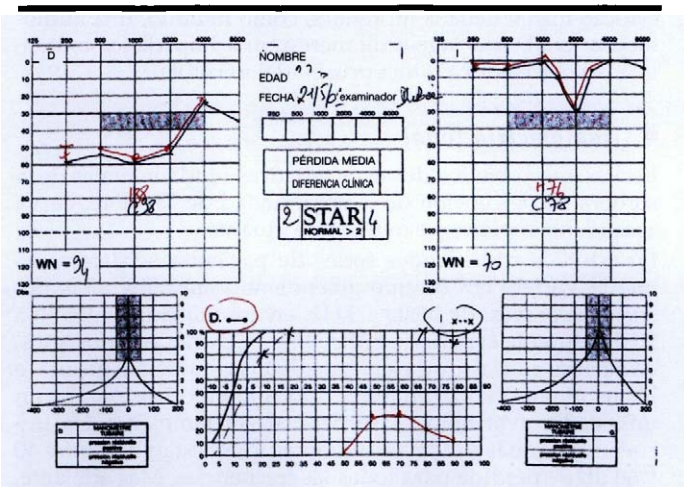

1 *Características audiométricas de la hipoacusia durante una crisis de enfermedad de Ménière. La sordera es de tipo perceptivo o mixto, predominante en las frecuencias graves, lo que se refleja en el aspecto descendente de la curva audiométrica. El timpanograma es normal y la curva logoaudiométrica, muy baja.*

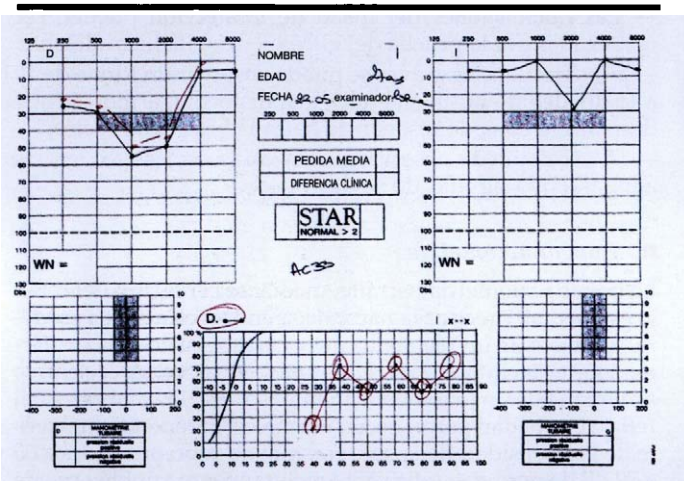

2 *Audiometría del mismo paciente de la figura 1 después de la crisis: las curvas audiométricas tonal y vocal mejoran.*

La función vestibular permanece subnormal durante mucho tiempo y se caracteriza por una gran variabilidad de las respuestas en las pruebas, sin paralelismo con las respuestas auditivas *(fig. 4)*. No obstante, se deteriora a medida que pasa el tiempo y en el 50 al 70 % de los casos se alcanza una hiporreflexia del lado afectado [89] *(fig. 5)*. Por último, la hiporreflexia se estabiliza en la mitad o en el tercio de su valor inicial. Al igual que la cofosis, la arreflexia es, en principio, excepcional (entre el 5 y el 10 % de los casos en la fase terminal) y debe conducir, cuando se detecta en varios exámenes consecutivos, a buscar otra causa, en particular tumoral.

La preponderancia direccional, contrariamente a la hiporreflexia, no tiene valor localizador, puesto que puede estar dirigida hacia el oído sano o el oído afectado. En cambio, a veces pone de manifiesto el fenómeno de sobrecompensación, caracterizado por una preponderancia direccional del lado del oído afectado, mientras que está normalmente dirigida del lado sano. Este signo se observa después de un episodio vertiginoso de varios días o varias semanas de duración y se explica mediante un mecanismo central: para atenuar el desequilibrio, el núcleo vestibular central contralateral al lado afectado frena su actividad espontánea; cuando se interrumpe el período de sufrimiento del laberinto enfermo, se restablece la actividad del núcleo vestibular homolateral.

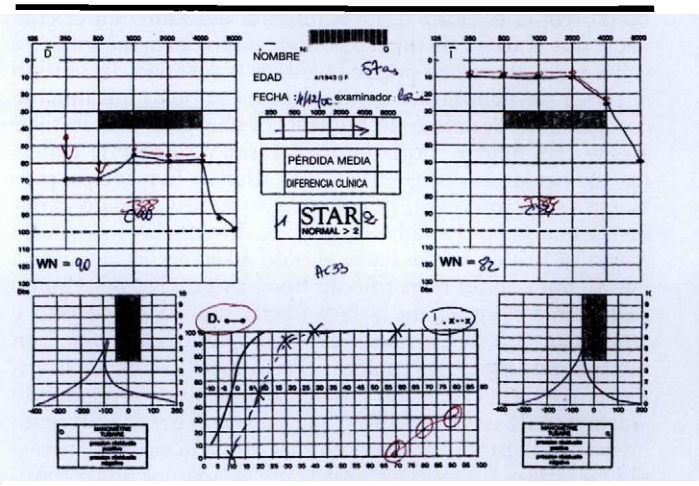

3 *Características audiométricas en un estado avanzado de la enfermedad. Se observa una subcofosis con curva logoaudiométrica muy baja.*

El lado sano parece entonces hipoexcitable, lo que explica la preponderancia paradójica.

Se ha mostrado, en ranas, que los receptores ampollares de los conductos semicirculares posteriores son inhibidos por un aumento de la presión hidrostática, debido tal vez a una variación de la liberación de neurotransmisores en el polo sináptico de las células ciliadas [196].

La prueba rotatoria se practica con menor frecuencia. Durante los períodos intercríticos sólo es normal en el 15 % de los pacientes. En aproximadamente la mitad de los casos se halla una asimetría de las respuestas [39]. No se ha objetivado un reclutamiento vestibular en pacientes con enfermedad de Ménière mediante pruebas rotatorias [56].

■ *Prueba del glicerol*

En 1966, Klockhoff y Lindblom [101], al adaptar una prueba de detección de glaucoma, constataron que la administración de glicerol, un potente agente osmótico, podía aliviar temporalmente una hidropesía endolinfática y, por consiguiente, mejorar, también transitoriamente, la función de las células ciliadas externas (cf. infra) y el umbral auditivo. Las pruebas con agentes osmóticos adquirieron gran valor diagnóstico, puesto que constituyen el único medio disponible para objetivar la hidropesía endolinfática. Tienen también gran valor pronóstico, puesto que la obtención de un resultado positivo indica, *a priori*, que el trastorno es todavía reversible, y valor terapéutico, puesto que orientan en la elección del tratamiento. Sin embargo, la obtención de un resultado negativo no permite descartar la enfermedad de Ménière [70].

Principio

La prueba se basa en la creación de un gradiente entre los compartimientos vascular y laberíntico, mediante un aumento rápido y transitorio de la osmolalidad sanguínea, provocado por la ingestión o la inyección de una sustancia de gran actividad osmótica. Este gradiente ocasiona un desplazamiento de agua hacia fuera del oído interno, lo que disminuye la hiperpresión intralaberíntica, mejorando así la transducción mecanoeléctrica dentro del oído interno y, por consiguiente, la función auditiva o vestibular. La mejoría se objetiva mediante exploraciones funcionales, realizadas antes y después de la prueba.

El hecho que la extracción quirúrgica de endolinfa pueda deteriorar la audición, mientras que la administración de glicerol la mejora, significa posiblemente que el desplazamien-

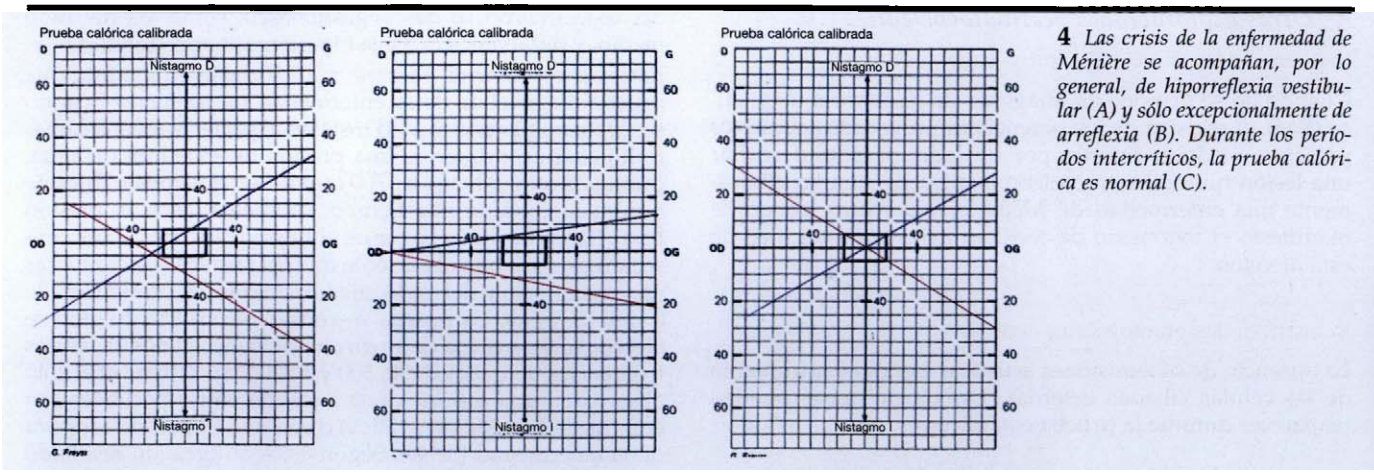

4 *Las crisis de la enfermedad de Ménière se acompañan, por lo general, de hiporreflexia vestibular (A) y sólo excepcionalmente de arreflexia (B). Durante los períodos intercríticos, la prueba calórica es normal (C).*

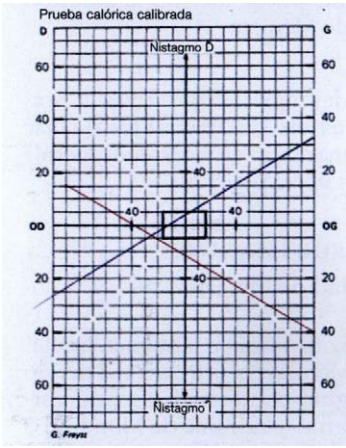

5 *Aspecto típico de la respuesta de la función vestibular en un estado avanzado de la enfermedad. Se observa hiporreflexia del lado afectado.*

to de líquido provocado por el glicerol involucra más bien perilinfa que endolinfa y que la disminución de la presión perilinfática se transmite instantáneamente a la endolinfa [187]. No obstante, la hipótesis de un simple efecto osmótico directo no es suficiente para explicar las diferencias observadas entre los diversos productos que pueden emplearse en esta prueba. Se han sugerido otros mecanismos, como un aumento del flujo sanguíneo coclear [109] y un efecto hemodinámico directo de la presión arterial [28].

Técnica

El glicerol se administra por vía oral, en ayunas y en reposo estricto, a razón de 1,5 g/kg de peso corporal, mezclado con un volumen igual de solución salina isotónica y, cuando el sabor desagrada al paciente, unas gotas de zumo de limón. Además de efectos en la audición, puede provocar cefalea (por hipotensión del líquido cefalorraquídeo) o vómitos.

Aunque el glicerol es el producto más usado en esta prueba, también puede emplearse urea por vía oral (20 g en 200 ml de zumo de fruta). El manitol por vía intravenosa también parece proporcionar excelentes resultados.

Inmediatamente antes de la prueba y durante las dos o tres primeras horas siguientes a la ingestión del producto se realizan determinaciones audiométricas.

Resultados

La *audiometría tonal* es la exploración realizada con mayor frecuencia. El criterio de positividad habitualmente admitido es una mejoría de los umbrales tonales de 10 dB en por lo menos dos de las tres frecuencias de trabajo, 500, 1 000 y 2 000 Hz.

La *logoaudiometría* se considera más sensible que la audiometría tonal. El aumento de la discriminación se considera significativo a partir del 10 %.

La prueba del glicerol con audiometría es positiva en aproximadamente el 60 % de los pacientes con enfermedad de Ménière. En realidad, esta positividad depende del estadio de la afección. En efecto, debido al carácter fluctuante de la hipoacusia, la prueba puede ser negativa fuera de una crisis. Algunos autores han propuesto aumentar la sensibilidad mediante una sobrecarga sódica en los días anteriores a la prueba, lo que agrava momentáneamente la audición [10]. Las pruebas realizadas con urea o manitol parecen ser menos sensibles que la prueba con glicerol. Además, en algunos casos, estos productos empeoran la audición en vez de mejorarla.

La *electrococleografía* con electrodo transtimpánico permite registrar potenciales provocados auditivos muy precoces, es decir, con una latencia máxima de 2 ms. Estos potenciales se originan en la cóclea o en el nervio coclear. El potencial electrococleográfico tiene tres componentes: el potencial microfónico, que se elimina, el potencial de sumación, que refleja el desplazamiento estático de la membrana basilar, y el potencial de acción nervioso, que proviene del origen del nervio coclear. En los pacientes con enfermedad de Ménière, la amplitud de los potenciales de sumación es mayor, en valor absoluto, que la registrada en individuos sanos. Esta diferencia está relacionada con la distensión de la membrana basilar hacia la rampa timpánica. Eggermont [47] puso a punto un método de evaluación de los potenciales a través del cociente entre las amplitudes de los potenciales de sumación y los potenciales de acción (PS/PA). Cuando el cociente PS/PA es superior a 0,35 se puede afirmar la presencia de una hidropesía endolinfática. La administración de glicerol disminuye la amplitud de los potenciales de sumación, lo que refleja sin duda la reducción de la distensión de la membrana basilar, y aumenta la de los potenciales de acción, lo que refleja la mejoría de la audición. La electrococleografía, que pone de manifiesto un aumento del cociente PS/PA en el 80 % de los casos, es actualmente el mejor método para objetivar una hidropesía endolinfática [40]. Sin embargo, un resultado negativo no permite descartar definitivamente la hidropesía, puesto que ésta puede haber disminuido antes de la prueba [70]. Además, la técnica todavía no está normalizada y persisten dificultades para obtener registros estables y reproducibles [83].

Algunos autores piensan que la prueba del glicerol permite detectar a los pacientes con enfermedad de Ménière incipiente y la emplean como un indicador de la respuesta al tratamiento [83].

■ ***Otras exploraciones vestibulococleares***

Registro de los potenciales provocados auditivos

Cuando no se dispone de imágenes de resonancia magnética (RM), el registro de los potenciales provocados auditivos presenta un doble interés: por un lado, permite descartar una lesión tumoral retrococlear, que puede simular clínicamente una enfermedad de Ménière, y por otro, ponen de manifiesto el fenómeno de reclutamiento tan específico de esta afección.

Registro de las otoemisiones acústicas

La ausencia de otoemisiones acústicas indica el sufrimiento de las células ciliadas externas. Las otoemisiones pueden reaparecer durante la prueba con glicerol.

Otras exploraciones poco empleadas

Por último, se pueden mencionar algunas pruebas poco empleadas debido a su baja especificidad o a su gran complejidad.

— *Pruebas psicoacústicas: curvas de sintonía*

La deformación de la membrana basilar provocada por la hidropesía endolinfática se traduce en una pérdida de selectividad y una pérdida del poder de enmascaramiento, que se estudian mediante las curvas de sintonía [42]. Esta prueba se realiza en pocos laboratorios.

— *Prueba de la acetazolamida*

Consiste en practicar una audiometría tonal inmediatamente antes y 45 min después de la administración intravenosa, en 1 min, de 500 mg de acetazolamida. Esta sustancia es un inhibidor de la anhidrasa carbónica, enzima presente en grandes cantidades en el oído interno. No se conoce su mecanismo de acción, pero es posible que ocasione una disminución transitoria de la osmolalidad sanguínea. La prueba se considera positiva cuando los umbrales empeoran en 10 dB como mínimo. Esta prueba, de gran sensibilidad, puede eventualmente servir para predecir la bilateralización en presencia de un oído contralateral aparentemente sano.

— *Prueba vestibular con furosemida*

Las sustancias osmóticamente activas mencionadas no tienen ningún efecto en el vestíbulo [7]. La furosemida, en cambio, puede modificar la función vestibular en los pacientes con enfermedad de Ménière [57, 58]. La prueba consiste en practicar una prueba calórica con agua fría (50 ml a 30 °C) antes y 1 hora después de la administración intravenosa de 20 mg de furosemida. La prueba se considera positiva cuando se produce un aumento de la velocidad máxima del nistagmo de más del 9,4 %. Aparentemente, la prueba es positiva en el 80 % de las personas que padecen una enfermedad de Ménière típica y sigue siendo positiva en la fase de sordera estable, cuando la prueba del glicerol ya no es positiva. Los diuréticos osmóticos (glicerol, furosemida, etc.) no se utilizan de manera corriente debido a sus efectos molestos secundarios (cefalea, diarrea, vómitos y aumento de la diuresis). Además, están contraindicados en caso de diabetes, deshidratación o insuficiencia cardíaca, renal o hepática.

— *Cámara hipobárica*

En 1975, Densert [42] describió la mejoría de la hipoacusia de tres pacientes, durante una crisis de la enfermedad de Ménière, al instalarlos en una cámara hipobárica, a –300 o –900 mm de agua, durante 30 a 129 min. Densert supuso que el origen de las crisis era una obstrucción parcial o total, pero temporaria, del canal endolinfático, debido a una estasis venosa. Por lo tanto, sometiendo al organismo a una disminución de la presión ambiente, se podía esperar que los vasos del oído interno se descongestionasen, como los del oído medio, y desapareciera así la hipertensión endolinfática.

En los años noventa, Kithara et al [100] pusieron a punto una prueba diagnóstica de la enfermedad de Ménière. Cuando sospechan esta enfermedad instalan al paciente en una cámara hipobárica, primero a una presión de –500 mm de agua, durante 5 min, y luego a –700 mm de agua, también durante 5 min. Al cabo de este tiempo, se vuelve llevar la presión hasta 0 mm de agua. Se repite el mismo ciclo tres veces consecutivas, pidiendo al paciente que sólo realice las maniobras de equilibración del oído medio cuando la presión es de 0 mm de agua. La prueba se considera positiva cuando se obtiene una ganancia de 10 dB en por lo menos dos de las tres frecuencias de trabajo (250, 500 y 1 000 Hz). Kithara et al sólo observaron una mejoría de la audición en los pacientes con enfermedad de Ménière (50 %) o con una forma coclear pura de la enfermedad (32 %). Según estos autores, un resultado positivo en la prueba confirma el diagnóstico de enfermedad de Ménière. No obstante, no logran explicar por qué una disminución de la presión ambiente puede mejorar la audición de pacientes con enfermedad de Ménière.

— *Otras pruebas*

Las pruebas de Fowler, SISI (del inglés *Short Increment Sensitivity Index*), Bekesy y de deterioro del umbral tonal *(Tone Decay Test)* sirven para confirmar la naturaleza endococlear de la enfermedad, pero ya casi no se practican.

DIAGNÓSTICO POR IMÁGENES

En el contexto de la enfermedad de Ménière, la imagenología tiene dos objetivos:

— Eliminar una afección capaz de originar síntomas similares a los de la enfermedad de Ménière: neurinoma del nervio acústico, meningioma del ángulo pontocerebeloso, malformación congénita del oído interno (síndrome de Mondini) o malformación de la columna cervical o de la articulación occipitoatloidea.

— Poner en evidencia variaciones anatómicas del oído interno que puedan favorecer el desarrollo de la enfermedad.

Los avances de la técnicas diagnósticas por imágenes, en particular la aparición de la tomografía computadorizada (TC), permitieron corroborar las observaciones histológicas que indicaban el pequeño tamaño del acueducto del vestíbulo y la disminución de la neumatización mastoidea periacueductal en los pacientes con enfermedad de Ménière [148, 149]. Así, en imágenes tomográficas del peñasco de pacientes afectados por este trastorno, se observó una hipoplasia de la región retrolaberíntica [194] y del acueducto del vestíbulo [176]. Sin embargo, en otros estudios por TC del peñasco, no se pudo sacar conclusiones definitivas sobre las características del acueducto del vestíbulo, puesto que no existe una correlación estrecha entre el diámetro del conducto endolinfático y el del acueducto.

En estudios por RM, el acueducto del vestíbulo se visualiza con una frecuencia significativamente menor en los pacientes con enfermedad de Ménière que en los individuos de los grupos de referencia [151, 177, 191]. Como se verá más adelante, el calibre del acueducto del vestíbulo parece ser un elemento preponderante en el inicio de esta enfermedad. Meteijsen et al [118] encontraron, también a partir de imágenes de RM, por un lado, que la distancia entre la parte vertical del conducto semicircular posterior y la fosa cerebral posterior estaba correlacionada con el tamaño del saco endolinfático, y por otro, que esa distancia era significativamente inferior en los pacientes con enfermedad de Ménière que en los individuos del grupo de referencia. Sin embargo, los autores no observaron diferencias significativas entre el oído afectado y el oído sano en una misma persona. Por último, sugirieron la hipótesis de una anomalía anatómica congénita.

Por consiguiente, las posibles variaciones interindividuales y la falta de estudios comparativos, debido a la ausencia de normalización de las técnicas por imágenes empleadas, incitan a la prudencia. La no visualización radiológica del acueducto del vestíbulo no debe interpretarse como un signo de su afectación funcional. Las técnicas por imágenes sólo sirven, según algunos autores, para descartar otros trastornos, en particular un neurinoma vestibular [70].

PRUEBAS DE LABORATORIO

Cuando se sospecha una enfermedad de Ménière hay que realizar siempre pruebas de laboratorio para investigar una alteración causal o intercurrente, cuya corrección pueda, teóricamente, mejorar el aspecto evolutivo de la afección.

Es preciso solicitar un ionograma plasmático, una determinación de la glucemia en ayunas y, ante la menor duda, una prueba de sobrecarga oral de glucosa, una determinación de la osmolalidad sanguínea, un lipidograma y una prueba serológica para sífilis. A veces se recomiendan otros exámenes, como la determinación de hormonas tiroideas y algunas pruebas inmunológicas (determinación de anticuerpos antinucleares, proteinograma sérico, determinación de indicadores de inflamación y estudio del sistema de antígenos leucocíticos humanos [HLA]), aunque no se ha demostrado que la enfermedad de Ménière sea de origen autoinmunitario.

Diagnóstico diferencial

El problema del diagnóstico diferencial se plantea principalmente cuando la tríada clínica no está completa.

SÍNDROME COCLEAR AISLADO

Ante un síndrome coclear aislado, hay que descartar las siguientes posibilidades:

— *Forma coclear pura de la enfermedad, llamada a veces «sordera fluctuante»*

Numerosos autores (AAO-HNS) discuten la individualización de una forma coclear pura de la enfermedad de Ménière, puesto que no se ha demostrado que el sustrato fisiopatológico sea la hidropesía endolinfática. Por lo tanto, es preferible hablar de «sordera fluctuante» y no sugerir el diagnóstico de enfermedad de Ménière hasta tanto no aparezcan crisis vertiginosas asociadas. Esta enfermedad puede evolucionar durante muchos años de manera monosintomática.

— *Sordera súbita*

Las sorderas súbitas, cuando revierten al cabo de algunas horas o días, pueden deberse a una enfermedad de Ménière incipiente. El diagnóstico exacto sólo puede establecerse tras un seguimiento a largo plazo, según se produzcan o no recidivas.

— *Laberintitis serosa*

Una inflamación aguda o crónica del oído medio puede originar una hidropesía endolinfática reactiva [131]. En caso de otitis serosa, la sensación de oído lleno y de ligero desequilibrio es muy frecuente y, en la audiometría, suele obtenerse una curva ascendente de la conducción ósea. El diagnóstico se basa en la otoscopia y el contexto clínico.

— *Sífilis laberíntica*

En la fase terciaria, la sífilis se traduce histológicamente por una afectación inflamatoria del laberinto membranoso, con hidropesía endolinfática, que evoluciona secundariamente hacia la fibrosis. El diagnóstico se basa en los antecedentes, los signos típicos asociados, el signo de Hennebert, particularmente claro en estos casos debido a la fibrosis y, sobre todo, las pruebas serológicas.

— *Síndrome de Cogan u otra enfermedad autoinmunitaria*

El síndrome de Cogan es una entidad muy rara, en la que los signos laberínticos se acompañan de queratitis y signos de vasculitis difusa. El diagnóstico debe quedar en manos de internistas y se basa en la observación de signos generales sugestivos de un trastorno inmunitario y en un estudio general de la función inmunitaria. En las raras ocasiones en que se llega a establecer el diagnóstico, el tratamiento consiste en la asociación, en diversos grados, de glucocorticoides, inmunodepresores e incluso plasmaféresis. Como este tratamiento no es sencillo, el diagnóstico debe establecerse con extrema prudencia.

SÍNDROME VESTIBULAR AISLADO

Ante un síndrome vestibular aislado, hay que descartar las siguientes posibilidades:

— *Forma vestibular pura de la enfermedad*

Para poder establecer este diagnóstico hay que descartar todos los diagnósticos diferenciales posibles y esperar, durante años, que aparezcan signos cocleares.

— *Neuronitis vestibular*

La neuronitis vestibular se diferencia de la enfermedad de Ménière por la ausencia de signos cocleares asociados, la unicidad de la crisis vertiginosa, su duración (en general, de varios días), la hiporreflexia o la arreflexia unilateral, a menudo definitiva en las pruebas vestibulares, y el fenómeno de compensación central, que se instala al cabo de varios días o varias semanas.

— *Vértigo posicional paroxístico benigno*

El vértigo posicional paroxístico benigno se caracteriza por episodios vertiginosos breves, de sólo unos segundos de duración, que aparecen como consecuencia de algunos movimientos cefálicos. Estos episodios pueden provocarse mediante la maniobra de Dix y Hallpike.

— *Vértigo de origen central*

Tres enfermedades pueden acompañarse de manifestaciones vertiginosas que sugieren un origen periférico: la esclerosis en placas y el síndrome de Wallenberg, objetivados por RM, y la insuficiencia vertebrobasilar.

SIGNOS VESTIBULARES Y COCLEARES

Ante signos vestibulares y cocleares, hay que descartar las siguientes posibilidades:

— *Laberintitis o sordera súbita con afectación laberíntica*

Se caracteriza por la disminución, repentina y unilateral, de la audición y la función vestibular, acompañada de acúfenos homolaterales. Contrariamente a la enfermedad de Ménière, los síntomas duran varios días y la recuperación es aleatoria, como ocurre con la sordera súbita y la neuronitis vestibular.

— *Neurinoma del acústico*

En la forma típica, intracanalicular y luego pontocerebelosa, el neurinoma del acústico se diagnostica por RM, solicitada ante la ausencia de recuperación tras la primera crisis. En cambio, la variante excepcional de inicio intralaberíntico puede confundirse durante mucho tiempo con una enfermedad de Ménière [187]. A menudo el diagnóstico sólo se establece después de varios años, ante la aparición de síntomas atípicos y, en particular, la exteriorización del tumor en el oído medio o incluso externo. Por consiguiente, hay que tener siempre presente la posibilidad de este diagnóstico ante cualquier cuadro de enfermedad de Ménière con elementos atípicos, en particular arreflexia vestibular y cofosis.

— *Fístula laberíntica*

La fístula laberíntica es de origen traumático (traumatismo craneal o barotraumatismo) o yatrógeno (cirugía otológica),

y se manifiesta por sensaciones vertiginosas fugaces, desencadenadas por esfuerzos y asociadas a una disminución paulatina y escalonada de la audición. Este cuadro no puede confundirse con el de la enfermedad de Ménière. No obstante, se han descrito casos de fístulas perilinfáticas de la ventana redonda con todas las características clínicas de la enfermedad de Ménière, para cuya identificación y tratamiento ha sido preciso recurrir a la cirugía.

— *Ototoxicidad medicamentosa*

Muchos fármacos pueden afectar al oído interno, como por ejemplo, los antibióticos de la familia de los aminoglucósidos [14]. Otros tienen un efecto inhibitorio en el laberinto, como los antiinflamatorios no esteroides, los antiepilépticos y los sedantes [21]. En la anamnesis, que debe ser extremadamente minuciosa, se descubre una relación entre la toma del medicamento y la aparición de los síntomas. Las crisis suelen ser más largas que las de la enfermedad de Ménière.

Fisiopatología

La fisiopatología de la enfermedad de Ménière se conoce todavía de manera imprecisa, a pesar de los numerosos trabajos experimentales publicados. La extensión de estos trabajos no permite presentarlos de manera exhaustiva en este artículo. Por lo tanto, sólo se comentarán en estas líneas los más importantes, distinguiendo los estudios histopatológicos necrópsicos en seres humanos de los modelos experimentales. Antes de hacerlo, es conveniente recordar brevemente algunas características anatómicas del oído interno.

BREVE RESEÑA ANATÓMICA

El acueducto del vestíbulo es un conducto óseo muy estrecho (0,5 mm de diámetro en la mayor parte de su trayectoria), que se extiende desde el vestíbulo hasta la cavidad craneal. Nace en la pared media del vestíbulo, en el extremo superior del conducto sulciforme, por debajo y delante del orificio no ampollar de los conductos semicirculares superior y posterior. A partir de este punto, se dirige hacia atrás, medialmente y hacia abajo, describiendo una curva de concavidad inferolateral, hasta abrirse en la cara posterosuperior del peñasco, a la altura de la fosita ungueal, aproximadamente 1 cm por detrás del poro del conducto auditivo interno.

El conducto endolinfático nace de la unión de dos finos canalículos, que se desprenden de las paredes mediales del utrículo y el sáculo. Este conducto atraviesa el acueducto del vestíbulo y termina en la cavidad craneal, debajo de la duramadre del ángulo pontocerebeloso, a la altura de la fosita ungueal, en un fondo de saco, el saco endolinfático. La gran vascularización de esta región se debe probablemente a posibles y abundantes intercambios de líquidos.

ESTUDIOS HISTOPATOLÓGICOS NECRÓPSICOS EN SERES HUMANOS

■ *Hidropesía endolinfática*

El primer paso hacia la comprensión de la patogenia de la enfermedad de Ménière fue la constatación histológica de la hidropesía endolinfática, por Hallpike y Cairns [67], en 1938. En un estudio de los peñascos de pacientes fallecidos tras una neurectomía vestibular, estos autores describieron una distensión del laberinto membranoso, que bautizaron «*endolymphatic hydrops*». En 1989, en un estudio en doble ciego basado en la historia clínica y el análisis histopatológico del hueso temporal de 119 pacientes, Rauch et al [143] constataron una hidropesía endolinfática en los 13 pacientes que habían padecido una enfermedad de Ménière clínica; en el grupo de referencia, formado por 106 individuos que no habían presentado síntomas clínicos, encontraron 6 casos de hidropesía endolinfática. Estas observaciones colocan a la hidropesía endolinfática en el centro de la patogenia.

La hidropesía endolinfática se localiza constantemente en el conducto coclear, donde se traduce en una deformación de la membrana vestibular que, según el grado de evolución de la enfermedad, puede ser localizada o generalizada [8]. Comienza prácticamente siempre en el ápex y luego se extiende hacia el resto de la cóclea. La membrana vestibular se distiende paulatinamente y, en los estadios avanzados, puede llegar a ocupar toda la rampa vestibular y pasar, a través del helicotrema, a la rampa timpánica. En la base, el fondo de saco vestibular del conducto coclear distendido emerge en el vestíbulo. Parece existir una correlación entre el grado de hidropesía endolinfática y la sordera: por debajo de 70 dB de pérdida auditiva, la hidropesía es moderada y predomina en el ápex, lo que explica probablemente que en las fases iniciales sólo estén afectadas las frecuencias graves; por encima de 70 dB de pérdida auditiva, la hidropesía es pronunciada y predomina en la base [8].

También se puede encontrar hidropesía endolinfática en el sáculo. Este último, una vez dilatado, se pone en contacto con el utrículo, los conductos semicirculares y la platina o base del estribo, a la cual cubre completamente en el 60 % de los casos [131], y, a veces, se fija mediante adherencias. Se describirán más adelante las incidencias clínicas de estas adherencias.

La hidropesía endolinfática afecta de manera inconstante al utrículo y los conductos semicirculares [8, 76]. Esto se debe posiblemente a la acción de la válvula utriculoendolinfática, que durante mucho tiempo protege la pars superior contra la hidropesía originada distalmente [159].

■ *Rupturas, fístulas y colapso*

Se han descrito rupturas del laberinto membranoso con frecuencias variables, localizadas en cualquier parte del laberinto, salvo en el utrículo y el sáculo [158]. Antoli-Candela [8] distingue dos tipos de rupturas:

— Las rupturas de tipo I sólo se observan en el laberinto coclear y la parte inferior del laberinto posterior, es decir en la zona donde las paredes membranosas son más finas y, por lo tanto, más sensibles a los artefactos de preparación histológica. Los bordes no parecen estar reorganizados y no se observan alteraciones de los elementos neurosensoriales vecinos.

— Las rupturas de tipo II, en cambio, parecen ser verdaderos desgarros producidos antes de la muerte, en el punto de máxima distensión, y se caracterizan por la presencia, en los bordes, de signos de atrofia o, con mayor frecuencia, de cicatrización hipertrófica. A veces el defecto está obturado por un fino velo unicelular. Otras veces, este tipo de ruptura conduce a la formación de una fístula organizada y permanente entre espacios endolinfáticos y perilinfáticos, incluso entre elementos endolinfáticos, con colapso frecuente de las paredes o estructuras vecinas.

No obstante, no todos los autores encuentran estas rupturas [54, 131], lo que pone en duda esta teoría y proporciona un argumento de peso contra la teoría de la intoxicación potásica, que se presentará más adelante.

■ *Lesiones fibrosas*

En muchos casos, se observa proliferación del tejido fibroso en el interior del laberinto, entre la membrana vestibular y el endostio coclear de la rampa vestibular, o entre la membrana vestibular y las paredes del vestíbulo óseo. La cavidad laberíntica se encuentra así tabicada por bandas fibrosas, que fijan la base del estribo a los elementos vestibulares profundos [158].

■ *Órganos sensoriales*

El órgano de Corti y las ampollas y máculas vestibulares no presentan lesiones significativas. Las alteraciones observadas en estos elementos no parecen estar relacionadas con la enfermedad de Ménière, sino con la edad [3, 106].

En el órgano de Corti puede observarse pérdida de células ciliadas, atrofia de las células de sostén y distensión o atrofia de la membrana tectorial. Estas diversas lesiones predominan en el ápex y, a veces, se acompañan de una pérdida de las neuronas correspondientes. El ganglio espiral no presenta anomalías notables. En el vestíbulo, las paredes distendidas rechazan las crestas, lo que altera su movimiento [144]. Las máculas otolíticas utriculares y saculares están a veces dislocadas, pero, por lo general, las fibras nerviosas vestibulares no están afectadas [187].

■ *Estría vascular y tejidos secretores*

Aunque en su descripción original de 1938, Hallpike y Cairns refirieron una degeneración de la estría vascular, esta observación no fue confirmada en trabajos ulteriores. Como ocurre con los elementos sensoriales, la atrofia eventualmente observada parece deberse a un banal proceso de envejecimiento [158]. En cambio, se han descrito formaciones papilares coroideas en el conducto saculococlear o de Hensen *(ductus reuniens)* [158]. Estos elementos son característicos de los tejidos que participan en fenómenos de transporte y producción de líquidos.

■ *Saco endolinfático*

El saco endolinfático constituye el sitio selectivo de reabsorción de endolinfa; por esta razón, ha sido estudiado en un gran número de trabajos histológicos que describieron sus modificaciones y las del acueducto del vestíbulo.

La fibrosis perisacular y la desaparición del tejido conjuntivo subepitelial parecen ser el signo histopatológico más constante, pero su valor patológico es aún controvertido. Fueron descritas en 1938 por Hallpike y Cairns, y luego confirmadas por numerosos autores [3, 150, 158]. Asimismo, se ha referido una afectación degenerativa del epitelio del saco, con fibrosis y adherencias intraluminales idénticas a las originadas por una infección viral [9].

Algunos autores han descrito signos sugestivos de isquemia, debidos posiblemente a una disminución franca del aporte vascular [81]. Estos datos corroboran los trabajos de Shambaugh [162] y Clemis y Valvassori [34] quienes, en los años sesenta, constataron de manera intraoperatoria una isquemia del saco y una obstrucción intraluminal del acueducto del vestíbulo, lo cual fue respaldado poco tiempo después por observaciones radiológicas [34].

Por último, se han descrito eventuales lesiones que pueden generar hidropesía endolinfática, pero que no explican la aparición de la enfermedad de Ménière: agenesia [81] o atrofia [9] del saco endolinfático, obstrucción u obliteración del conducto endolinfático por un osteoma o por exostosis [4, 54], e incluso una reacción peritumoral [67].

En 1982, Kodama y Sando [103] estudiaron las características morfológicas del acueducto del vestíbulo y del saco endolinfático en 79 peñascos humanos, provenientes de pacientes sin antecedentes conocidos de enfermedad de Ménière. Estos autores encontraron 17 casos de hipoplasia de estos dos elementos (21,5 %), 38 de normoplasia (48,1 %) y 24 de hiperplasia (30,4 %). Dos años más tarde, Sando e Ikeda [149] estudiaron los peñascos de 27 pacientes que habían padecido enfermedad de Ménière y hallaron 16 casos de hipoplasia (59,3 %). Como ya se ha señalado al tratar las técnicas por imágenes, en un estudio tomográfico de peñascos, se encontró hipoplasia de la región retrolaberíntica en los pacientes con enfermedad de Ménière [194]. En 1997, Takeda et al determinaron, mediante mediciones tomográficas, que en los pacientes con enfermedad de Ménière, el acueducto del vestíbulo era hipoplásico y tenía un orificio externo estrecho [176]. Por último, en estudios por RM, técnica que permite visualizar el conducto y el saco endolinfáticos, esos elementos son visibles con menor frecuencia en las imágenes de pacientes con enfermedad de Ménière que en las de personas sanas [151, 177, 191]. Esta constatación radiológica ha sido confirmada mediante una exploración quirúrgica en una serie de 41 pacientes [102].

No obstante, todas estas lesiones no son constantes ni específicas [54, 131]. Cabe la posibilidad de que la «fibrosis perisacular» observada sólo sea el resultado de las técnicas de corte empleadas (cf. infra).

■ *Lesiones vasculares*

Además de la isquemia perisacular mencionada, se ha descrito la ausencia congénita de la vena satélite del acueducto del vestíbulo, asociada al desarrollo de una circulación colateral de drenaje [65, 66]. Ahora bien, este sistema venoso drena la parte no sensorial del vestíbulo y, en particular, de las células oscuras, que controlan la secreción de endolinfa. El resto del sistema coclear es drenado por la vena coclear inferior, satélite del acueducto coclear.

MODELOS EXPERIMENTALES

A partir de las bases histopatológicas indicadas, se realizaron numerosos trabajos con el objeto de poner a punto un modelo animal de hidropesía endolinfática para estudiar los aspectos histológicos, electrofisiológicos y terapéuticos de este trastorno.

En 1921, Portmann [140] describió anomalías del comportamiento natatorio en peces de especies elasmobranquias tras la cauterización del conducto y el saco endolinfáticos. Llegó así a la conclusión de que el saco endolinfático participaba en la homeostasia de los líquidos laberínticos y que su afectación podía originar una hidropesía endolinfática.

A partir de estos trabajos históricos, en 1950, Naito [127] logró provocar una hidropesía endolaberíntica en cobayas mediante la obliteración directa del saco y el conducto endolinfáticos. Esta experiencia fue reproducida en cobayas por Kimura et al, en 1965, y en gatos por Schuknecht [161], en 1968. Mediante este modelo, reproducible en el 100 % de los cobayas, se trató de determinar la eficacia de los tratamientos de la hidropesía endolinfática.

No obstante, el modelo tiene una especificidad de especie. Por ejemplo, se puede obtener una hidropesía endolinfática en el 100 % de los cobayas tratados, la cual afecta a los laberintos coclear y vestibular, al igual que en ratas y conejos. En gatos, en cambio, la hidropesía endolinfática no se obtiene de manera sistemática y sólo afecta a la cóclea [93]. Por último, es muy difícil provocar, mediante este procedimiento, una hidropesía endolinfática en chinchillas y monos. Además, los cobayas y los gatos no presentan nistagmo tras la obliteración del acueducto del vestíbulo, mientras que en los conejos y los jerbos aparece un nistagmo, que perdura durante varios días después de la intervención. La explicación más probable es el bloqueo de la vena del acueducto del vestíbulo, que está ausente en el cobayo y el perro, pero presente en el jerbo y el conejo. Ahora bien, la obliteración selectiva de esta vena ocasiona un nistagmo en los jerbos, de manera inconstante, debido posiblemente a la presencia de un drenaje venoso colateral en algunos animales [97].

La principal consecuencia de la obliteración del saco endolinfático es la distensión de la membrana de Reissner y las paredes de las cavidades membranosas vestibulares. La hidropesía endolinfática aparece rápidamente, por lo general

al cabo de unas 24 horas, pero de manera variable según las especies. La dilatación de la membrana de Reissner se realiza a partir de las células existentes, sin proliferación celular [164]. Esto está en contradicción con algunos trabajos efectuados en peñascos humanos en los que se observó una multiplicación celular en respuesta al estiramiento [64, 86]. Por último, las uniones estrechas entre las células epiteliales son semejantes a las observadas en animales normales [164], lo que contradice un eventual aumento de la permeabilidad de la membrana, sugerido como posible mecanismo de fuga de iones.

A menudo se constata una atrofia de las células ciliadas, que afecta más a las células externas que a las internas. Se observa asimismo una afectación de las células del ganglio espiral y de la estría vascular. Todas estas lesiones predominan en el ápex, lo que sugiere un mecanismo lesional distinto del asociado a traumatismos sonoros o sustancias ototóxicas [1]. Además, sólo se observan 1 o 2 meses después de la obliteración del saco, es decir, mucho más tarde que la hidropesía endolinfática.

En algunas especies (monos, chinchillas y ratas) se observan fístulas en las paredes de los sáculos, pero no se constata la presencia de hidropesía endolinfática. Por el contrario, en los cobayas no se encuentran fístulas, pero la hidropesía endolinfática es casi constante [95]. Esta discordancia se debe, sin duda, a diferencias interespecíficas en la elasticidad de la membrana o la fisiología de los líquidos laberínticos. Sea como fuere, las fístulas parecen prevenir el desarrollo de hidropesía endolinfática y ser la consecuencia de un aumento de la presión dentro del laberinto membranoso, aunque su localización sacular, próxima al conducto y al saco endolinfáticos, sugiere que tal vez se deban simplemente a fenómenos inflamatorios postquirúrgicos. Aparentemente, las fístulas no ocasionan ninguna lesión apreciable de las células sensoriales, lo que sugiere que la contaminación de la endolinfa por la perilinfa es reducida.

Las fístulas provocadas experimentalmente, al mismo tiempo que la obliteración del saco, repercuten de manera variable en el desarrollo de la hidropesía endolinfática. Cuando se realizan en el conducto coclear, parecen atenuar la hidropesía endolinfática, mientras que cuando se provocan en el vestíbulo no parecen tener efecto alguno. Las fístulas cicatrizan muy rápidamente, sobre todo cuando están localizadas en el vestíbulo [95].

De estos datos experimentales, se pueden retener las siguientes conclusiones:

— El modelo de hidropesía endolinfática experimental se basa en la obliteración del saco o el conducto endolinfático. La hidropesía endolinfática aparece rápidamente y predomina en el ápex, pero sólo se obtiene en algunas especies, lo que dificulta la extrapolación al hombre, tanto más cuanto que los animales con hidropesía endolinfática provocada no suelen presentar síntomas vestibulares típicos de la enfermedad de Ménière [6].

— Las alteraciones sensoriales predominan, como en el ser humano, en el ápex, pero no son suficientes para explicar los síntomas cocleares observados en clínica humana. Su aparición es posterior a la de la hidropesía endolinfática.

— Las fístulas provocadas sólo limitan el desarrollo de la hidropesía endolinfática cuando se efectúan en el conducto coclear, lo que puede constituir un argumento a favor de la realización de derivaciones quirúrgicas endococleares.

PATOGENIA

Basándose en los datos histopatológicos humanos y experimentales, se han postulado diversas hipótesis sobre la patogenia de la enfermedad de Ménière. Se presentarán a continuación estas hipótesis, según se refieran a la patogenia de la hidropesía endolaberíntica o de los síntomas observados en la práctica clínica. En ambos casos, estas hipótesis presuponen la realidad de la hidropesía endolinfática cuya aparición pretenden dilucidar o se basan en ella para explicar los síntomas clínicos. Ahora bien, no es posible asegurar que la hidropesía endolinfática constituya el sustrato histopatológico de la enfermedad, puesto que:

— la hidropesía endolinfática no se observa de manera constante en todos los pacientes que presentaron los síntomas característicos de la afección (por ejemplo, en el estudio de Paparella [131], está ausente en 10 de los 22 pacientes);

— desde la descripción inicial, en 1938, la observación de hidropesía endolinfática sólo se basa en el examen de aproximadamente 150 peñascos humanos, cifra que no permite tener una certeza absoluta;

— la hidropesía endolinfática no es exclusiva de la enfermedad de Ménière.

Por consiguiente, es preciso abordar los siguientes párrafos conservando en la memoria este análisis crítico.

■ *Patogenia de la hidropesía endolinfática*

En ninguno de los estudios realizados se ha podido determinar con certeza la composición química de la endolinfa acumulada en los laberintos hidrópicos ni establecer si era normal [22, 142].

En principio, la dilatación del laberinto membranoso se debe a una hiperproducción de endolinfa o a una disfunción de los epitelios laberínticos que regulan la concentración de electrólitos y la osmolaridad de la endolinfa y la perilinfa, o a una insuficiencia de la reabsorción de endolinfa en el saco endolinfático.

La hiperproducción de endolinfa puede ser, en teoría, el resultado de tres fenómenos:

— un aumento de la presión hidrostática en el segmento arterial de la estría vascular, que origina un incremento de la fuga de líquidos del capilar hacia la rampa media, o una disminución de la presión oncótica plasmática que reduce el retorno de los fluidos hacia el segmento venoso; esta hipótesis no toma en cuenta el hecho de que la endolinfa proviene de una secreción activa y no de una ultrafiltración;

— una estimulación de los procesos de secreción; Feldman y Brusilow [50] ocasionaron una hidropesía endolinfática mediante la inyección de toxina colérica en la rampa media; sin embargo, esta hipótesis se abandonó puesto que nunca se logró reproducir la experiencia;

— un aumento de la presión osmótica endolinfática por acumulación de residuos celulares o macromoléculas, por pérdida de la función de fagocitosis del saco endolinfático [45] o déficit de hialuronidasa, lo que provoca una acumulación de grandes moléculas hidrófilas; esta hipótesis no ha sido nunca confirmada [186].

Hoy en día, la hipótesis más aceptada es la de una reabsorción insuficiente de endolinfa en el saco endolinfático. Esta hipótesis se basa en la teoría del flujo longitudinal, sugerida hace más de 60 años por los experimentos de Portmann [140] y Guild [63]. Este último inyectó tinta china en el conducto coclear de cobayas y a continuación la detectó en el saco endolinfático. La teoría fue luego respaldada por estudios de microscopia electrónica [114], que pusieron de manifiesto que el saco posee un epitelio celular característico de los elementos que participan en los fenómenos de transporte e intercambio de líquidos y metabolitos. Así, gracias al flujo longitudinal, recibe agua y solutos endolinfáticos, en particular las proteínas que penetraron en el espacio endolinfático. A continuación, tiene lugar en el saco la depuración y la reabsorción, según tres mecanismos posibles:

— salida pasiva transcelular de agua: la matriz acolágena subepitelial crea un gradiente osmótico transepitelial considerable a la altura de las zonas atrofiadas, lo que favorece un flujo de agua hacia los vasos sanguíneos que rodean el saco, provocando una concentración de la endolinfa;

— transporte activo transcelular de los iones hacia los espacios intercelulares, lo que aumenta la osmolaridad y ocasiona secundariamente una llegada pasiva de agua;

— vacuolización activa transcelular, que transporta la endolinfa de la luz del saco hacia los vasos periféricos [190].

La teoría del defecto de reabsorción del líquido endolinfático fue respaldada por estudios histológicos en seres humanos, en los que se observó fibrosis alrededor del saco [67], así como hipoplasia o atrofia del saco [9]. Cabe señalar que el acueducto del vestíbulo parece ser hipoplásico en los pacientes con enfermedad de Ménière, lo que puede explicar la frecuente imposibilidad de visualizarlo mediante técnicas de imágenes [191].

Desde el punto de vista etiológico, la hidropesía endolinfática se clasifica actualmente en malformativa y adquirida [160]. El tipo malformativo es infrecuente y tal vez se deba a una displasia de Mondini [155]. El tipo adquirido parece deberse a una agresión del laberinto, inflamatoria (viral o bacteriana) o traumática [160]. Esta última se puede relacionar con la hidropesía retardada *(delayed vertigo)*, que se manifiesta en pacientes que han presentado una sordera grave unilateral, de origen infeccioso o traumático, y que, tras un período prolongado, comienzan a padecer episodios de vértigo del mismo lado o sordera fluctuante del lado contralateral, acompañada a veces de vértigo recidivante [154]. Asimismo, se ha sugerido una afectación autoinmunitaria del oído interno, sobre todo tras el descubrimiento de inmunocomplejos circulantes [43] y anticuerpos dirigidos contra el saco endolinfático [2].

Por otra parte, es posible observar una hidropesía endolinfática asintomática cuando:

— ya no hay función vestibulococlear;

— ya se ha producido una fístula de manera espontánea [153, 160].

El hecho de que la enfermedad de Ménière se acompañe a menudo de una jaqueca, cuyo tratamiento puede atenuar los síntomas característicos de la afección [135], no es suficiente para probar que esta enfermedad es de origen vascular. No obstante, Oliveira et al [129] refirieron, en 1997, la presencia de estas dos enfermedades en una misma familia, lo que puede ser el reflejo de un mismo origen autosómico dominante [129].

■ *Patogenia de los síntomas*

Teoría de la ruptura del laberinto membranoso

La hipótesis tradicional para explicar los síntomas de la enfermedad de Ménière, postulada por Lawrence y McCabe [110], en 1959, y retomada y desarrollada por Schuknecht [158], en 1974, es la ruptura del laberinto membranoso y la intoxicación potásica. Como consecuencia de la distensión paulatina, el laberinto membranoso se rompe y libera el potasio endolinfático, el cual, según la localización de la ruptura, difunde en la perilinfa de la cisterna vestibular o de la rampa vestibular del conducto coclear, desde donde pasa, a través del helicotrema, a la rampa timpánica *(fig 6)*.

El laberinto membranoso y los nervios están bañados por la perilinfa, cuya composición electrolítica es similar a la del líquido cerebroespinal ($[Na^+]$ = 143 mmol/l y $(K^+]$ = 8 mmol/l). En cambio, en la endolinfa ($[Na^+]$ = 15 mmol/l y $(K^+]$ = 150 mmol/l), la concentración de potasio es lo suficientemente alta como para provocar una despolarización axonal, que origina un bloqueo de la conducción nerviosa [169]. La perfusión de una solución de potasio en el espacio perilinfático puede bloquear las respuestas cocleares [178] o provocar un nistagmo paralítico [45].

Cuando la concentración de potasio de la perilinfa aumenta, las fibras nerviosas aferentes que la atraviesan son las primeras afectadas. Al principio, estas fibras son excitadas, puesto que su potencial de membrana es cercano al potencial de activación de los canales de sodio. Si la concentración de potasio sigue aumentando, los potenciales de acción se bloquean, lo que disminuye la actividad espontánea, relacionada con la inactivación de los canales de sodio axonales [16]. El fenómeno se ha reproducido en cobayas, mediante la perfusión de endolinfa artificial en los espacios perilinfáticos [25]. Este mecanismo explica por qué el nistagmo es irritativo al principio de las crisis y luego se transforma en destructivo. Por último, cuando se elimina el exceso de potasio, el nistagmo late nuevamente hacia el oído afectado (nistagmo de recuperación) antes de desaparecer. La duración del ciclo varía según el tiempo necesario para renovar el líquido laberíntico.

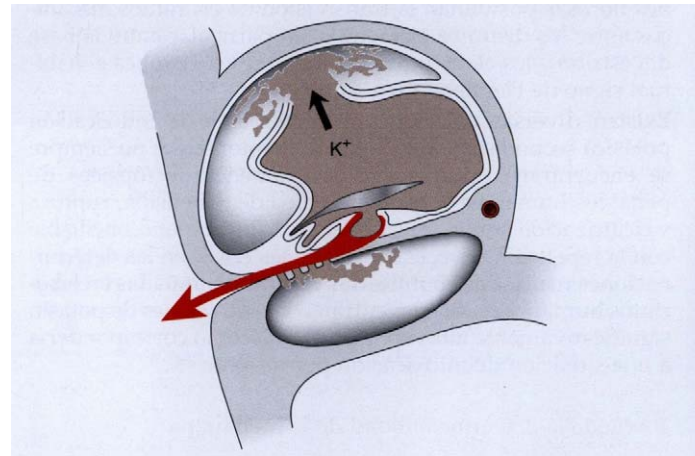

6 *Teoría de la ruptura del laberinto membranoso. Como consecuencia de la distensión paulatina, el laberinto membranoso se rompe y libera el potasio endolinfático que, según la localización de la ruptura, difunde en la perilinfa de la cisterna vestibular o en la de la rampa vestibular del conducto coclear, desde donde pasa, a través del helicotrema, a la rampa timpánica.*

Es posible que la dirección del nistagmo y del vértigo dependan también del lugar donde se produce la ruptura de la membrana. No obstante, un análisis reciente, en tres dimensiones, del nistagmo espontáneo en cuatro pacientes con enfermedad de Ménière indicó que sólo existen dos componentes en los movimientos oculares de esos pacientes: horizontal y rotatorio [183]. Estas observaciones sugirieron que las fibras aferentes de todos los conductos semicirculares estaban estimuladas durante la crisis. Cuando los dos canales verticales están estimulados, predomina el componente rotatorio y se anulan los componentes verticales opuestos.

Schuknecht [158] formuló «un concepto lógico del mecanismo de la sordera fluctuante y el vértigo paroxístico en la enfermedad de Ménière»:

— *Disminución de la reabsorción endolinfática.* La función de reabsorción del saco endolinfático se altera, como consecuencia de una hipoplasia del oído interno, un traumatismo o una laberintitis viral.

— *Hidropesía endolinfática.* Se produce a continuación una acumulación lenta de endolinfa, lo que origina hidropesía y distiende la membrana laberíntica.

— *Rupturas.* El aumento del volumen de endolinfa provoca desgarros repetidos del sistema endolinfático y contaminación del líquido perilinfático, lo que paraliza temporalmente las funciones coclear y vestibular, provocando vértigo o sordera.

— *Cicatrización de las rupturas.* Los desgarros cicatrizan, lo que permite la repetición de todo el ciclo.

— *Distensión y atrofia.* En un estadio avanzado de la enfermedad, el laberinto membranoso presenta deformaciones permanentes, causantes de sordera y desequilibrio definitivos. En la cavidad vestibular hay placas de tejido fibroso denso, huellas de los numerosos ciclos de fistulización y cicatrización ocurridos durante la evolución. Estas conexio-

nes fibrosas posibilitan la transmisión de estímulos mecánicos entre los distintos elementos, en particular entre la base del estribo y los elementos vestibulares. Esto explica el habitual signo de Hennebert (cf. supra).

Existen diversas objeciones a la teoría de la intoxicación potásica secundaria a una ruptura membranosa: no siempre se encuentran rupturas en los exámenes necrópsicos de peñascos humanos; el proceso cíclico de distensión, ruptura y cicatrización supone cierto tiempo, difícilmente conciliable con la repetición, a veces diaria, de las crisis; en las determinaciones realizadas en muestras de líquido tomadas en laberintos humanos no se encuentran concentraciones de potasio significativamente altas en la perilinfa, como correspondería a una situación de intoxicación permanente [186].

Teoría de la dispermeabilidad de la membrana

Esta teoría surgió en contraposición con la del aumento súbito de la permeabilidad del compartimiento endolinfático [84]. Las uniones intercelulares, que garantizan la perfecta estanqueidad electroquímica de dicho compartimiento, pierden repentinamente sus propiedades y permiten una fuga de potasio que, debido a un gradiente electroquímico muy favorable, se realiza masivamente en dirección de los espacios perilinfáticos. Esta hipótesis no puedo ser confirmada [124] y, por lo tanto, fue abandonada [21].

Teoría mecánica

Tras una serie de experimentos realizados en un modelo coclear, Tonndorf [182, 183] propuso una teoría «mecánica» para explicar los síntomas de la enfermedad de Ménière. Según esta teoría, mientras las membranas limitantes, es decir las membranas de Reissner y basilar, conservan sus propiedades elásticas, el aumento del volumen endolinfático originado por la hidropesía ocasiona un incremento de la presión. Este aumento de presión disminuye la sensibilidad vibratoria de la membrana basilar en la zona donde ella es más flexible, el ápex, y desplaza la zona de máxima respuesta, es decir, de la frecuencia de resonancia, hacia la base, lo que explica las distorsiones armónicas. El grado de las alteraciones es directamente proporcional al aumento de volumen. Cuando las membranas se vuelven fláccidas y pierden su elasticidad, el aumento de volumen altera la capacidad vibratoria de todo el conducto coclear, debido al exceso de masa que debe soportar.

La teoría explica bien los principales síntomas observados: sordera fluctuante predominante en las bajas frecuencias con diploacusia y distorsión en la fase inicial de la enfermedad, y luego sordera en meseta no fluctuante con diploacusia en el estadio avanzado. Según esta teoría, cuando predomina el efecto de rigidez, las frecuencias de resonancia se desplazan hacia las altas frecuencias, y cuando predomina el efecto de masa, sucede lo contrario.

Más adelante, Tonndorf emitió la hipótesis del desacoplamiento entre los estereocilios y la membrana tectorial debido a un aumento de la presión intralaberíntica. La sordera se explica entonces por la alteración de la transducción electromecánica. Su intensidad varía con el grado de desacoplamiento y el número de células involucradas. La mala discriminación vocal en la enfermedad de Ménière es el resultado del silencio periódico debido al desacoplamiento que afecta a la estructura de los formantes. Los acúfenos se deben a la agitación espontánea de los estereocilios que, desprendidos de su fijación tectorial, tienen movimientos espontáneos brownianos. Este mecanismo explica que los acúfenos puedan ser enmascarados por un sonido incidente que vuelva a conectar los estereocilios con la membrana tectorial y dependan directamente de la localización del desacoplamiento: durante las primeras crisis, la sordera afecta predominantemente a las frecuencias graves y se acompaña de acúfenos de tonalidad grave.

En un estudio reciente en pacientes con enfermedad de Ménière, Konradsson et al [104] confirmaron la correlación entre la presión de los líquidos laberínticos y la audición. Los autores midieron los umbrales auditivos y realizaron una electrococleografía antes y después de instalar a los pacientes en una cámara hipobárica, a fin de obtener una hiperpresión timpánica relativa. La hiperpresión timpánica mejora de manera significativa los umbrales auditivos y los registros electrococleográficos, debido probablemente a la compresión de la ventana redonda. La puesta a punto de la prueba de Marchbanks [117] en un tiempo dejó entrever la posibilidad de medir la presión perilinfática, de manera no invasiva, en pacientes con enfermedad de Ménière. Lamentablemente, los resultados de esta prueba son poco convincentes [14, 145].

La relación entre los volúmenes de líquidos y las presiones se aplica a los síntomas vestibulares. Por un lado, las manifestaciones vertiginosas observadas durante las crisis pueden suprimirse colocando al paciente en una cámara hiperbárica, lo que disminuye el gradiente de presión entre la endolinfa y la perilinfa [42]. Por otro, el aumento experimental del volumen de líquido en los conductos de ranas ocasiona un aumento proporcional de la presión endolaberíntica, lo que incrementa la actividad eléctrica del nervio ampollar mientras dura la hiperpresión. Existe entonces una relación directa entre el aumento de la presión y la actividad eléctrica. Asimismo, un incremento continuo de presión provoca una corriente de líquido ampulópeta (puesto que el aumento de presión se propaga más rápidamente en el estrecho conducto semicircular que en la vasta cavidad utricular). A la inversa, una disminución de la presión produce una corriente ampulófuga. Estos datos explican la dirección del nistagmo espontáneo observado durante la crisis, que es primero homolateral y luego contralateral [74, 75].

Sin embargo, el aumento de la presión endolinfática y la eventual contaminación potásica no pueden explicar el carácter prolongado del nistagmo y del vértigo durante la crisis, ni el carácter permanente y no fluctuante de la hiporreflexia vestibular casi constante en la evaluación de la enfermedad. Esta teoría sólo se aplica a los síntomas, y no a la hidropesía endolinfática, y no excluye la posibilidad de rupturas del laberinto membranoso, responsables de las crisis.

Otras hipótesis

Para explicar la aparición de la crisis se han propuesto numerosas hipótesis, consideradas actualmente como erróneas: desequilibrio neurovegetativo con hipersimpaticotonía [29], alergia [33], accidente inmunitario [195], variaciones súbitas de la osmolaridad que favorecen un flujo de agua hacia el laberinto membranoso [87], vascular, con una afectación primitiva, congénita o de otro tipo, del sistema venoso del acueducto del vestíbulo, que origina una hiperpresión venosa proximal que repercute en las regiones secretoras vestibulares y en los mecanismos de transporte de líquidos [65].

Tratamiento

El tratamiento de la enfermedad de Ménière debe tener cuatro objetivos:

— tratar la crisis;
— prevenir la aparición de otras crisis;
— mejorar o conservar las funciones coclear y vestibular;
— prevenir el desarrollo de una enfermedad bilateral.

Hasta ahora, los tratamientos conservadores y quirúrgicos sólo han sido eficaces para lograr los dos primeros objetivos. Además, no existe consenso internacional sobre cuál es el tra-

tamiento médico más eficaz. Ninguna otra enfermedad vestibular ha originado tantos artículos (aproximadamente 1 500 entre 1966 y 1996), lo que indica la complejidad de la cuestión.

Es preciso explicar a los pacientes la manera de actuar durante las crisis. Asimismo, hay que informarlos de la evolución globalmente benigna de la enfermedad, con posible remisión espontánea en la mayoría de los casos o, por lo menos, disminución de la frecuencia de las crisis al cabo de algunos años.

TRATAMIENTO DE LA CRISIS

El tratamiento de las crisis está esencialmente dirigido al vértigo y comprende:

— Medidas generales, que el paciente debe conocer: interrumpir cualquier actividad, en especial las que conllevan algún riesgo (p. ej., conducir), en cuanto se manifiestan los pródromos (en particular, acúfenos), adoptar la posición sedente u horizontal para evitar las caídas, y observar reposo absoluto durante toda la crisis, aislándose en un entorno calmo y en la oscuridad.

— Prevención de los cambios rápidos de posición de la cabeza, para no agravar el vértigo.

— Administración parenteral de un sedante, como el diazepam (10 mg) o el dimenhidrinato (50 mg). Las benzodiazepinas tienen una potente acción vestibulodepresora, al reforzar la inhibición cerebelosa de las neuronas vestibulares.

— Administración eventual de un antihistamínico, como la prometazina (25 mg), por su acción antiemética y antivertiginosa, o un antiedematoso cerebral, como el sulfato de magnesio (al 15 %, en inyección intravenosa lenta).

— Administración de un neuroléptico, en los casos infrecuentes en que la crisis no cede con los tratamientos anteriores.

La inyección intramuscular de un neuroléptico de la familia de las butirofenonas, como el droperidol (10 mg), resulta generalmente eficaz. Los derivados de la fenotiazina, como la metopimazina o la sulpirida, también son interesantes, debido a su potente acción antiemética. Algunos autores aconsejan administrar un agente osmóticamente activo [173], según el mismo principio que el de la prueba del glicerol, como por ejemplo, manitol (infusión intravenosa de 500 ml de una solución al 10 %, en 2 horas, dos veces por día, durante el episodio de vértigo). Entre los diversos fármacos que también se aconsejan, cabe citar la lidocaína (solución al 1 % por vía intravenosa, 1 mg/kg, a razón de 6 mg/min), que parece ser muy eficaz para tratar los trastornos neurovegetativos, debido a su acción cortical. Por último, se ha preconizado la realización de pruebas calóricas «repetidas» entre dos crisis, a modo de «psicoterapia conductual», en aquellos pacientes en los que las crisis vertiginosas provocan reacciones de angustia.

Todos estos tratamientos farmacológicos interfieren con la realización de pruebas vestibulares intercríticas. Además, una vez terminada la crisis, deben ser reemplazados por un tratamiento de fondo.

TRATAMIENTO DE FONDO

Con el tratamiento de fondo, prescrito durante las fases intercríticas, se busca impedir o retardar una nueva crisis, preservar la audición e impedir la aparición de acúfenos discapacitantes. Las diversas teorías sobre la patogenia de la enfermedad de Ménière promovieron el desarrollo de muchos protocolos terapéuticos. La diversidad de los tratamientos refleja la dificultad de demostrar la eficacia de cada uno de ellos.

■ *Medidas higienicodietéticas y tratamientos farmacológicos*

Las medidas dietéticas, que comprenden una restricción del aporte de sal, agua, alcohol, nicotina y cafeína, son tan poco eficaces como el ejercicio físico, el hecho de no exponerse a bajas temperaturas y las estancias en una cámara hipobárica. La presunción de que se podía disminuir la hidropesía endolinfática modificando el flujo sanguíneo en el oído interno llevó a preconizar el bloqueo del ganglio estrellado y la administración de diuréticos o fármacos vasoactivos. Muchos autores aconsejan instaurar un tratamiento farmacológico de la ansiedad; los fármacos más empleados son las benzodiazepinas (diazepam, clorazepato, clobazam, etc.), pero también se utilizan barbitúricos en dosis bajas, que son útiles por su efecto ligeramente sedante, siempre que no existan contraindicaciones de índole respiratoria o hepática. La hidroxizina, en dosis de 300 a 400 mg, es muy bien aceptada y eficaz tras un episodio vertiginoso. Los betabloqueantes (acebutolol o propanolol) tienen una notable acción ansiolítica y están indicados cuando el paciente refiere cefaleas o jaquecas. También están particularmente indicados los antidepresores sedantes. La amitriptilina y la mianserina pueden emplearse en dosis bajas, por la noche. Por último, también puede recetarse un neuroléptico o litio. Todos estos tratamientos estuvieron «de moda» en algún momento, salvo los diuréticos y la betahistina, cuya eficacia no ha sido nunca demostrada. En 1977, Torok [184] analizó 834 artículos publicados durante un período de 25 años y estimó que la eficacia del conjunto de tratamientos médicos de la enfermedad de Ménière estaba comprendida entre el 60 y el 80 %. A partir de este estudio, en 1991, Ruckenstein et al [146] llegaron a la conclusión que, en realidad, en la mayoría de los pacientes, la actividad del tratamiento podía atribuirse al efecto placebo.

Según un análisis más reciente de la literatura [32], sólo los diuréticos [138] y la betahistina han resultado eficaces para controlar el vértigo en estudios en doble ciego. En cambio, no se ha probado la eficacia de ningún tratamiento para controlar la sordera o la evolución a largo plazo de la enfermedad:

— Para el tratamiento a largo plazo de la enfermedad de Ménière se han recomendado diuréticos en dosis bajas repetidas (hidroclorotiazida), combinados con una dieta hiposódica. Esta asociación terapéutica parece actuar causando una deshidratación global o, de manera directa, en la homeostasia de los líquidos laberínticos.

— Para el tratamiento de primera línea de la enfermedad de Ménière se ha recomendado el clorhidrato de betahistina [31, 111]. Suponiendo que la hidropesía endolinfática sea el resultado de un espasmo de los esfínteres precapilares de la estría vascular, es posible suprimir este espasmo con la histamina producida *in situ* a partir de la descarboxilación de la histidina. A partir de un estudio prospectivo en doble ciego, Oosterveld [130] llegó a la conclusión de que este fármaco era más eficaz que cualquier otro o que el placebo. Esta eficacia también se verificó en el estudio de Meyer [121]. Para prevenir las crisis, la betahistina debe administrarse durante 6 a 12 meses. Los antihistamínicos H1, como el dimenhidrinato y la difenhidramina, parecen atenuar las estimulaciones laberínticas.

■ *Laberintectomía química*

La «laberintectomía funcional» con aminoglucósidos (gentamicina o estreptomicina) fue propuesta por Schuknecht [123, 152, 166], en 1957. Se basaba en los efectos ototóxicos de los aminoglucósidos y la mayor afinidad por el vestíbulo de algunos de ellos. Schuknecht trató ocho pacientes con estreptomicina; en cinco de ellos las crisis vertiginosas desaparecieron, pero los ocho perdieron la audición. Este método fue retomado por Silverstein [166], pero finalmente se dejó de utilizar estreptomicina. Desde fines de los años setenta, numero-

sos autores realizan instilaciones locales de gentamicina por vía transtimpánica, según diversos protocolos. La gentamicina tiene una acción más enérgica contra las células ciliadas vestibulares que contra las células ciliadas cocleares [147]. Además, muchos estudios realizados con animales pusieron de manifiesto un efecto tóxico de los aminoglucósidos en las células oscuras de la estría vascular, que supuestamente producen la endolinfa, lo que puede ocasionar una disminución del volumen endolinfático y, por lo tanto, de la hidropesía endolinfática [134, 136]. Algunos autores observaron un efecto positivo en el vértigo e incluso en la audición antes de la desaparición de la función vestibular en la prueba calórica, lo que condujo a sugerir la posibilidad de que la afectación de las células secretoras de endolinfa sea anterior a la destrucción de las células sensoriales. Esto permite esperar una atenuación de la hidropesía endolinfática antes de que se altere la función sensorial vestibular y se instale, en contrapartida de la desaparición del vértigo, una ataxia y una oscilopsia muy discapacitantes. Variando las dosis y los modos de administración, se puede, teóricamente, transformar un tratamiento destructivo en un tratamiento etiopatogénico.

En la práctica, se preconiza el uso de gentamicina por vía local. El tratamiento se usó primero en Europa, con sulfato de gentamicina, en instilaciones diarias a través de un tubo de plástico introducido detrás del anillo fibroso mediante un acceso transmeatal [108]. Las instilaciones se suspendían cuando la audiometría o la aparición de un nistagmo indicaba un principio de desaferentación vestibulococlear. Más adelante, las indicaciones y las técnicas del tratamiento local con gentamicina cambiaron, sobre todo cuando se observó que la ototoxicidad se manifestaba de manera retardada, al cabo de algunos días (hasta una semana) de instilación [116]. Mediante instilaciones transtimpánicas de aminoglucósidos es posible tratar un solo oído, sin efectos sistémicos. El fármaco alcanza el oído interno, primero a través de la ventana redonda y luego, secundariamente, del ligamento anular, por vía sanguínea o linfática o a través de lagunas óseas [17].

Se ha constatado que el déficit vestibular es reversible en las fases iniciales de la enfermedad, pero se vuelve irreversible en los estadios avanzados, lo cual respalda la hipótesis de que la toxicidad de la gentamicina se desarrolla en varias etapas [69]. Por lo tanto, la administración de un exceso de gentamicina puede causar daños indeseable en los receptores del oído interno, en particular las células ciliadas cocleares. La administración de dosis bajas, que incluso pueden no atenuar la respuesta del oído interno en la prueba calórica, es eficaz [46] y, por lo tanto, constituye el procedimiento recomendado por diversos autores [21, 22].

Las indicaciones de la administración de gentamicina por vía transtimpánica son las siguientes:

— enfermedad resistente al tratamiento médico, con crisis vertiginosas frecuentes o caídas bruscas que evolucionan desde hace más de 6 meses;

— persistencia de las crisis tras una neurotomía vestibular (que puede deberse a anomalías anatómicas) [122].

Este tratamiento conlleva el riesgo de alterar la audición. Algunos autores lo reservan para los pacientes con pérdidas auditivas superiores a 60 dB. Otros, en cambio, lo emplean también en pacientes con sordera moderada, siempre que la audición del oído contralateral sea normal [126]. Las manifestaciones bilaterales de la enfermedad de Ménière constituyen una contraindicación relativa del tratamiento ototóxico.

No existe consenso sobre la concentración óptima, la dosis por sesión, el número de instilaciones, el ritmo de las sesiones y la dosis total que hay que administrar. En la mayoría de las series de la literatura se emplearon concentraciones de gentamicina iguales o inferiores a 30 mg/ml [116, 126]. Dos o tres instilaciones consecutivas resultaron eficaces y produjeron menos efectos adversos, como sordera, que cuatro o más instilaciones [126]. Para controlar los efectos ototóxicos retardados, se recomienda una instilación semanal; así, se instilan a través del tímpano entre 1 y 2 ml, para una concentración inferior a 30 mg/ml, mediante una timpanocentesis, con una segunda incisión para dejar circular aire.

Aproximadamente el 15 % de los pacientes con desaferentación vestibular unilateral presenta síntomas de insuficiencia vestibular crónica [69], como oscilopsia al mover la cabeza o inestabilidad al desplazarse. Esto puede atribuirse a una alteración de la función vestibular en el laberinto considerado como sano o a una compensación central deficiente en caso de movimiento rápido de la cabeza [12].

TRATAMIENTO QUIRÚRGICO

■ *Tratamientos conservadores*

Cirugía del saco endolinfático

La cirugía descompresiva del saco endolinfático fue descrita por Portmann [141] en 1927 y modificada por Shambaugh en los años sesenta [162]. Las indicaciones y los detalles técnicos de las numerosas variantes propuestas se basan esquemáticamente en cuatro hipótesis patogénicas:

— La fibrosis del tejido perivascular transforma la pared del saco endolinfático en una vaina inextensible que dificulta su expansión. El tratamiento quirúrgico consiste en fresar la cubierta ósea mastoidea para descomprimir el saco [162].

— La vascularización del saco endolinfático, rodeado por esta vaina fibrosa, resulta insuficiente. El tratamiento quirúrgico consiste, tras la descompresión, en la revascularización mediante colgajos de tejido vecino.

— El saco endolinfático ya no puede reabsorber la endolinfa secretada en el laberinto membranoso. Para reabsorber el exceso de endolinfa, el tratamiento quirúrgico consiste en la creación de una derivación mastoidea mediante una incisión en la cara mastoidea del saco. Esta abertura puede mantenerse mediante diversos procedimientos: colgajo de duramadre, prótesis de goma de silicona o polietileno [170], válvula [91], balones [79], etc.

— El saco endolinfático ya no puede transmitir las variaciones de la presión intracraneal al laberinto membranoso y, por lo tanto, a la cara superior de la membrana basilar. Estas variaciones, en cambio, se transmiten normalmente por el acueducto coclear a la perilinfa y, por lo tanto, a la cara inferior de dicha membrana. En este caso, el tratamiento quirúrgico consiste en realizar una desviación subaracnoidea, creando una comunicación entre el interior del saco y los espacios subaracnoideos y manteniéndola mediante una prótesis [60, 78].

Cualquiera que sea la técnica empleada, se obtiene una mejoría de los síntomas en el 50 al 80 % de los casos [59, 133, 141], teniendo en cuenta también los resultados a largo plazo [179]. No obstante, esta mejoría parece disminuir con el transcurso del tiempo [35, 36, 115], debido probablemente a una evolución ineluctable de la incisión quirúrgica hacia la fibrosis, lo que tiende a obturar secundariamente la desviación. Aunque, teóricamente, la audición se preserva, algunos autores refieren un deterioro postoperatorio en el 35 % de los casos [35].

Los partidarios de la descompresión del saco endolinfático aconsejan operar de manera precoz, antes de que se instale una hiporreflexia vestibular definitiva. No obstante, no se ha demostrado que el drenaje del saco repercuta en el sistema endolinfático proximal y suprima así la hidropesía endolinfática.

El análisis de la literatura no permite establecer la eficacia real de la cirugía del saco endolinfático. Algunos autores señalan que no es más eficaz que una intervención simulada (simple mastoidectomía) [148, 157, 181], teniendo en cuenta también los resultados a largo plazo [24, 25].

Saculotomías

Todas estas intervenciones parecen dar los mismos resultados: excelentes para sus autores e intermedios o francamente malos para los demás. Globalmente, el vértigo parece mejorar en el 50 al 90 % de los casos, pero el riesgo de agravación auditiva alcanza el 50 % en algunos estudios. En todos los casos, el análisis de los resultados pone de manifiesto numerosas insuficiencias metodológicas. Además, el mecanismo de acción de las intervenciones se basa en hipótesis patogénicas discutibles. Por estas razones, las técnicas de saculotomía ya casi no se practican.

El objetivo de las saculotomías es disminuir la presión endolinfática mediante la creación de una fístula entre el sáculo y la caja del tímpano o los espacios perilinfáticos. Existen tres técnicas distintas:

— La saculotomía transplatinar, descrita por Fick [51], consiste en perforar, mediante una platinotomía, el sáculo dilatado, en contacto con la base del estribo. Se supone que la formación de una membrana permeable en el lugar de la platinotomía permite la filtración permanente del exceso de endolinfa y, por lo tanto, un control perdurable de la presión endolinfática. No obstante, el mecanismo de acción de este procedimiento es dudoso. En estudios experimentales con monos [37] o gatos [90] no se observó colapso del conjunto del sistema endolinfático, como se podía esperar. En lo relativo al riesgo auditivo, Kaufman [90] no detectó variaciones de los potenciales microfónicos cocleares en el gato, pero Colman [90] constató sorderas graves y definitivas, pero sin afectación histológica del órgano de Corti.

— La colocación de una punta transplatinar (método de la «tachuela») puede garantizar, según algunos autores, la permanencia de la fístula sacular, al descomprimir automáticamente el sáculo, que se ensarta en la punta en cada episodio de distensión. No se ha probado la eficacia de esta técnica [180].

— La cocleosaculotomía fue propuesta por Schuknecht [156], en 1982, quien consideró que las distensiones y rupturas repetidas del laberinto membranoso sólo podían evitarse mediante la creación de una fístula endoperilinfática, puesto que las fístulas del conducto coclear son permanentes, contrariamente a las del vestíbulo membranoso [95]. Según el autor, cuando la fístula del canal coclear se practica en una fase precoz de la enfermedad, es posible conservar una audición normal para las frecuencias que no corresponden a la zona lesionada. Técnicamente, esta fístula se crea introduciendo un gancho a través de la ventana redonda, en dirección de la ventana oval, y atravesando sucesivamente la lámina espiral, el conducto coclear y el sáculo dilatados.

Neurectomía vestibular

La neurectomía vestibular, o más bien neurotomía, es una intervención conservadora cuyo objetivo es suprimir el vértigo, preservando la audición. Esta técnica, descrita por Dandy y retomada por Fisch [52], consiste en realizar una desaferentación del vestíbulo mediante la sección (neurotomía) o la resección parcial (neurectomía) de los nervios vestibulares con el ganglio vestibular (o de Scarpa), preservando los nervios coclear y facial. La neurotomía conlleva una manipulación nerviosa menos traumatizante para la audición. La neurectomía elimina cualquier posibilidad de regeneración. Existen varios accesos quirúrgicos:

— La vía subpetrosa es delicada e implica el riesgo de lesiones del lóbulo temporal, pero permite preservar el oído interno y seccionar las anastomosis acusticofaciales, que tal vez tengan una participación fisiológica en la aparición del vértigo.

— Las vías retrolaberíntica, retrosigmoidea y suboccipital preservan el laberinto y permiten seccionar de manera selectiva el nervio vestibular en el ángulo pontocerebeloso, a la entrada en el conducto auditivo interno, por dentro del ganglio vestibular *(fig. 7)*. Las complicaciones coinciden con las de cualquier acceso de la fosa posterior: hemorragia, otolicuorrea, meningitis, etc.

La elección entre las diversas vías de acceso depende de la edad del paciente, el estado de la audición y la experiencia del cirujano. Los resultados, siempre concordantes, indican una desaparición de las crisis vertiginosas rotatorias en más del 95 % de los casos [23, 27, 52]. En teoría, la audición se conserva e incluso mejora gracias a la sección de las anastomosis acusticofaciales. Sin embargo, a veces se observa un deterioro inexplicable de la audición en el postoperatorio, inmediata o secundaria. Sobre todo, puede persistir un estado de inestabilidad, cuyo grado y duración parecen depender de las capacidades de compensación central del paciente y de la práctica de una rehabilitación vestibular postoperatoria eficaz [174]. En el período siguiente, pueden producirse crisis sin componente vertiginoso. Esto muestra que la neurectomía vestibular es una intervención puramente sintomática, que no afecta al mecanismo patológico de la hidropesía endolinfática ni, por lo tanto, a la evolución natural de la enfermedad, y no impide la aparición de una sordera fluctuante. La indicación de esta intervención es también el vértigo discapacitante, de gran repercusión en la vida socioprofesional del paciente e insensible a los tratamientos médicos, con audición todavía útil. Algunos autores proponen realizarla de entrada, mientras que otros la practican en caso de fracaso de la laberintectomía química.

Otras intervenciones sintomáticas y conservadoras

Algunos autores han preconizado la destrucción selectiva de la función vestibular por aplicación de ultrasonido en el conducto semicircular lateral o la región de las ventanas, tras la abertura quirúrgica de la caja del tímpano [12, 168]. No obstante, otros autores señalan un riesgo de parálisis facial y afectación coclear [137]. Estos riesgos, sumados a las dificultades técnicas del método, han vuelto caduco el tratamiento.

La crioterapia consiste en congelar los elementos vestibulares mediante una sonda colocada sobre los canales semicirculares o el promontorio [175], para crear una fístula endoperilinfática definitiva. Los resultados de esta técnica son similares a los obtenidos con ultrasonido. Asimismo, su mecanismo de acción es controvertido y la práctica, obsoleta.

■ *Tratamiento destructivo*

El tratamiento destructivo de la enfermedad de Ménière es la laberintectomía. Esta operación consiste en destruir quirúrgicamente el laberinto, lo que hace desaparecer las crisis de vértigo, pero origina una sordera total y definitiva. La evolución del acúfeno depende de la «centralización» de este síntoma que, lamentablemente, hace que los efectos de la destrucción periférica sean aleatorios. Desde el punto de vista técnico, es conveniente destruir totalmente los elementos neurosensoriales de los conductos. Algunos autores realizan la laberintectomía por vía transmeatal, fresando el puente óseo que separa las ventanas oval y redonda, y luego aplican en esta zona estreptomicina. Otros la realizan por vía transmastoidea, siguiendo los primeros pasos de la vía translaberíntica, hasta la visualización del fondo del conducto auditivo interno del lado laberíntico.

Esta técnica está indicada en los pacientes con enfermedad de Ménière unilateral, con crisis de vértigo discapacitantes, asociada con una sordera profunda del lado afectado. Dada la frecuente bilateralización de la enfermedad, la laberintectomía sólo debe realizarse en casos muy estudiados y nunca como tratamiento de primera línea.

El análisis de los artículos publicados, a menudo contradictorios, sobre el tratamiento quirúrgico de la enfermedad de Ménière conduce a las siguientes conclusiones:

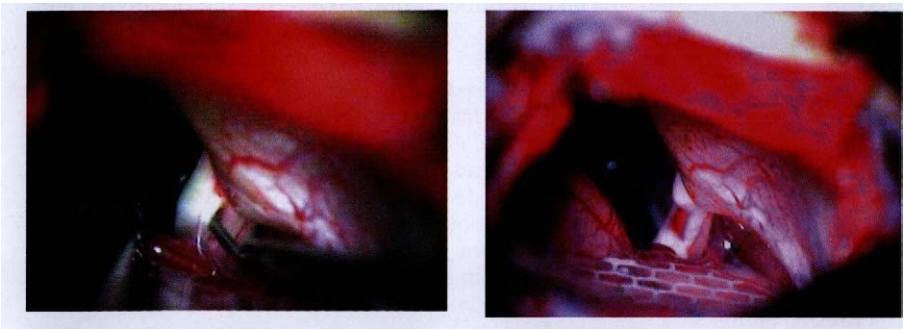

7 *Neurotomía vestibular por vía retrosigmoidea. El nervio vestibular se secciona de manera selectiva y completa.*

— La descompresión del saco endolinfático tiene un interés controvertido.

— La laberintectomía, la criocirugía y la ultrasonoterapia han sido más o menos abandonadas y reemplazadas por la sección del nervio vestibular en los raros pacientes que presentan una enfermedad discapacitante no controlable médicamente. La neurotomía vestibular por vía retrosigmoidea parece ser la mejor técnica para preservar la audición y disminuir la morbilidad postoperatoria [61, 107, 167]. No obstante, estas técnicas quirúrgicas pueden provocar una inestabilidad postural a largo plazo, sobre todo en los pacientes de edad avanzada, debido a la capacidad deficiente de compensación central tras la supresión de uno de los dos órganos vestibulares.

ESQUEMA TERAPÉUTICO PRECONIZADO EN LA ENFERMEDAD DE MÉNIÈRE

Los sedantes, como las benzodiazepinas, el dimenhidrinato y la escopolamina, atenúan los síntomas vertiginosos y neurovegetativos durante las crisis.

La betahistina es el fármaco de primera línea para el tratamiento de fondo y la prevención de las crisis (8-16 mg/día, durante 6 a 12 meses).

Los diuréticos ocupan el segundo lugar para la prevención de las crisis vertiginosas.

Cuando la monoterapia fracasa, se puede ensayar la asociación de betahistina y un diurético.

La instilación de gentamicina en la caja del tímpano por vía transtimpánica es el tratamiento de primera elección para prevenir las crisis vertiginosas o las crisis de Tumarkin en los pocos pacientes que padecen crisis frecuentes, incluso subintrantes, de 6 a 12 meses de evolución, a pesar de los anteriores tratamientos médicos, y con una audición no útil en el oído afectado.

La neurectomía vestibular se considera un tratamiento de segunda línea, cuando fracasan las aplicaciones locales de gentamicina, o de primera elección en el mismo tipo de pacientes, pero con audición preservada.

El perfeccionamiento de los protocolos de laberintectomía química permita tal vez aplicar esta técnica, incluso cuando la audición es aún de buena calidad.

Conclusión

A pesar de los innumerables estudios realizados hasta la fecha, la enfermedad de Ménière conserva sus secretos y sigue apasionando a clínicos e investigadores del mundo entero. Por ejemplo, aún se desconoce la etiopatogenia exacta y, aunque desde el punto de vista del mecanismo de aparición de las crisis, la teoría de la ruptura de membranas es la más aceptada, persisten muchas zonas oscuras. Además, aunque esta enfermedad es generalmente benigna, la evolución es caprichosa y muy variable de un paciente a otro. Por último, cabe señalar que la laberintectomía química y la neurotomía vestibular revolucionaron el tratamiento de los pacientes con síntomas vertiginosos discapacitantes.

Cualquier referencia a este artículo debe incluir la mención del artículo original: Herman P, Hervé S, Portier F, Tronche S, De Waele C et Tran Ba Huy P. Maladie de Ménière. Encycl Méd Chir (Editions Scientifiques et Médicales Elsevier SAS, Paris, tous droits réservés), Oto-rhino-laryngologie, 20-205-A-10, 2003, 20 p.

Bibliografía

[1] Albers FW, Veldman JE, Huizing EH. Early hair cell loss in experimental hydrops. *Ann Otol Rhinol Laryngol* 1987 ; 96 : 282-285

[2] Alleman AM, Dornhoffer JL, Kaufman Arenberg I, Walker PD. Demonstration of autoantibodies to the endolymphatic sac in Meniere's disease. *Laryngoscope* 1997 ; 107 : 211-215

[3] Altman F, Fowler E. Histological findings of Meniere's syndrome complex. *Ann Otol Rhinol Laryngol* 1943 ; 52 : 52-80

[4] Altman F, Kornfeld M. Histological studies of Meniere's disease. *Ann Otol Rhinol Laryngol* 1965 ; 78 : 915-943

[5] Andersson G, Hagnebo C, Yardley L. Stress and symptoms of Meniere's disease: a time-series analysis. *J Psychosom Res* 1997 ; 43 : 595-603

[6] Andrews JC, Honrubia V. Vestibular function in experimental endolymphatic hydrops. *Laryngoscope* 1988 ; 98 : 479-485

[7] Angelborg C, Klockhoff I, Stahle J. The caloric response in Meniere's disease during spontaneous and glycerin-induced changes of the hearing loss. *Acta Otolaryngol* 1971 ; 71 : 462-468

[8] Antoli-Candela F. The histopathology of Meniere's disease. *Acta Otolaryngol [suppl]* 1976 ; 340 : 1-42

[9] Arenberg IK, Marovitz WF, Shambaugh GE. The role of the endolymphatic sac in the pathogenesis of endolymphatic hydrops in man. *Acta Otolaryngol [suppl]* 1970 ; 275 : 1-49

[10] Arenberg IK, Stroud MH, Spector GJ, Carver WF. The salt loading provocative glycerol test for the early diagnosis of auditory endolymphatic hydrops (Meniere's disease). *Rev Laryngol Otol Rhinol* 1974 ; 95 : 709-719

[11] Arslan M. Ultrasonic selective irradiation of the inner ear windows as a new treatment of vertigo and tinnitus. *Acta Otolaryngol* 1968 ; 65 : 224-235

[12] Aw ST, Halmagyi GM, Curthoys IS, Todd MJ, Yavor RA. Unilateral vestibular deafferentation causes permanent impairment of the human vertical vestibulo-ocular reflex in the pitch plane. *Exp Brain Res* 1994 ; 102 : 121-130

[13] Ayache D, Nengsu Tchuente A, Plouin-Gaudon I, Vasseur J, Elbaz P. Assessment of perilymphatic pressure using the MMS-10 tympanic membrane displacement analyser (Marchbank's test) in patients with Meniere's disease: preliminary report. *Ann Otolaryngol Chirurgie Cervicofac* 2000 ; 117 : 183-188

[14] Bagger-Sjobak D. Effects of streptomycin and gentamycin on the inner ear. *Am NY Acad Sci* 1997 ; 830 : 120-129

[15] Baloh RW, Jacobson K, Winder T. Drop attacks with Meniere's syndrome. *Ann Neurol* 1990 ; 28 : 384-387

[16] Bance M, Mai M, Tomlinson D, Rutka J. The changing direction of nystagmus in acute Meniere's disease: pathophysiological implications. *Laryngoscope* 1991 ; 101 : 197-201

[17] Beck C, Schmidt CL. Ten-year experience with intratympanically applied streptomycin (gentamicin) in the therapy of Morbus Meniere. *Arch Otorhinolaryngol* 1978 ; 221 : 149-152

[18] Bernstein J. Occurrence of episodic vertigo and hearing loss in families. *Ann Otol Rhinol Laryngol* 1965 ; 74 : 101-111

[19] Birgerson L, Gustavson KH, Stahle J. Familial Meniere's disease: a genetic investigation. *Am J Otol* 1987 ; 8 : 323-326

[20] Black FO, Effron MZ, Burns DS. Diagnosis and management of drop attacks of vestibular origin: Tumarkin's otolithic crisis. *Otolaryngol Head Neck Surg* 1982 ; 90 : 256-262

[21] Brandt T. Drug and vertigo. In : Brandt T ed. Vertigo. Its multisensory syndrome. London : Springer-Verlag, 1991 : 213-228

[22] Brandt T. Meniere's disease. In : Brandt T ed. Vertigo. Its multisensory syndrome. London : Springer-Verlag, 2000 : 83-98

[23] Bremond G, Magnan J, Milliet JR. La neurotomie vestibulaire par voie postérieure rétro-sigmoïde. *Ann Otolaryngol Chir Cervicofac* 1984 ; 101 : 103-107

[24] Bretlau P, Thomsen J, Tos M, Johnsen NJ. Placebo effect for surgery in Meniere's disease : nine-year follow-up. *Am J Otol* 1989 ; 10 : 259-261

[25] Bretlau P, Thomsen J, Tos M, Johnsen NJ. Placebo effect in surgery for Meniere's disease: a three-year follow-up study of patients in a double blind placebo controlled study on endolymphatic sac shunt surgery. *Am J Otol* 1984 ; 5 : 558-561

[26] Brown DH, McClure JA, Dowar-Zapolski Z. The membrane rupture theory of Meniere's disease - is it valid? *Laryngoscope* 1988 ; 98 : 599-601

[27] Canonni M, Pech A, Zanaret M, Thomassin JM, Scavennec C, Morlec M et al. La neurectomie vestibulaire dans le traitement de la maladie de Ménière. Résultats et commentaires à propos de 77 cas. *Ann Otolaryngol Chir Cervicofac* 1985 ; 102 : 551-560

[28] Carlborg BI, Farmer JC Jr. Effects of hyperosmolar solutions on the labyrinthine fluid pressures. I. Effects of glycerol and urea tests. *Ann Otol Rhinol Laryngol [suppl]* 1983 ; 104 : 1-16

[29] Cawthorne T, Hewlet AS. Meniere's disease. *Proc R Soc Med* 1954 ; 47 : 663-670

[30] Chouard CH. Le rôle des anastomoses acoustico-faciales dans la pathogénie de la maladie de Ménière. *Ann Otolaryngol Chir Cervicofac* 1972 ; 89 : 681-696

[31] Chüden HG. Erfahrungsbericht über Betahistin - Anwendung bei Morbus Meniere. *Laryngol Rhinol* 1978 ; 57 : 997-1007

[32] Claes J, van de Heyning PH. Medical treatment of Meniere's disease: a review of literature. *Acta Otolaryngol [suppl]* 1997 ; 526 : 37-42

[33] Clemis JD. Allergy of the inner ear. *Ann Allergy* 1967 ; 25 : 370-376

[34] Clemis JD, Valvassori G. Recent radiographic and clinical observations on the vestibular aqueduct. A preliminary report. *Otolaryngol Clin North Am* 1968 ; 1 : 339-346

[35] Cody DT, McDonald TJ. Endolymphatic subarachnoid shunt operation for idiopathic endolymphatic hydrops. *Laryngoscope* 1983 ; 93 : 1018-1020

[36] Cody DT, McDonald TJ. Tack operation for idiopathic endolymphatic hydrops: an update. *Laryngoscope* 1983 ; 93 : 1416-1418

[37] Colman BH, Friedmann I, Wright JL. Meniere's disease: electron microscopy of the vestibular ganglion and the end organs after ultrasound. *Acta Otolaryngol* 1975 ; 79 : 189-196

[38] Committee on hearing and equilibrium. Guidelines for the diagnosis and evaluation of therapy in Meniere's disease. *Otolaryngol Head Neck Surg* 1995 ; 113 : 181-185

[39] Conraux C, Collard M. L'électronystagmographie. Paris : Sandoz, 1982

[40] Dauman R, Aran JM, Portmann M. Summating potential and water balance in Meniere's disease. *Ann Otol Rhinol Laryngol* 1986 ; 95 : 389-395

[41] Dauphin D, Laffont J, Garand G, Reynaud J. Meniere's disease: petrous bone tomography, a new sign? *Neuroradiology* 1981 ; 22 : 15-18

[42] Densert B. Effects of overpressure on hearing function in Meniere's disease. *Acta Otolaryngol* 1987 ; 103 : 32-42

[43] Derebery MJ, Rao S, Siglock TJ, Linthicum FH, Nelson RA. Meniere's disease: an immune complex-mediated illness? *Laryngoscope* 1991 ; 101 : 225-229

[44] Dickins JR, Graham SS. Meniere's disease 1983-1989. *Am J Otol* 1990 ; 11 : 51-65

[45] Dohlman GF. The mechanism of secretion and absorption of endolymph in the vestibular apparatus. *Acta Otolaryngol* 1965 ; 59 : 275-288

[46] Driscoll CL, Kasperbauer JL, Facer GW, Harner SG, Beatty CW. Low-dose intratympanic gentamicin and the treatment of Meniere's disease: preliminary results. *Laryngoscope* 1997 ; 107 : 83-89

[47] Eggermont JJ. Summating potentials in Meniere's disease. *Arch Otorhinolaryngol* 1979 ; 222 : 65-75

[48] Eggermont JJ, Schmidt PH. Meniere's disease: a long-term follow-up study of hearing loss. *Ann Otol Rhinol Laryngol* 1985 ; 94 : 1-9

[49] Enander A, Stahle J. Hearing in Meniere's disease. *Acta Otolaryngol* 1967 ; 64 : 543-556

[50] Feldman AM, Brusilow SM. Effects of cholera toxin on cohlear endolymph production. Model for endolymph hydrops. *Proc Natl Acad Sci USA* 1976 ; 73 : 1761-1764

[51] Fick IA. Decompression of the labyrinth. *Arch Otolaryngol* 1964 ; 79 : 447-458

[52] Fisch U. Vestibular nerve section for Meniere's disease. *Am J Otol* 1984 ; 5 : 1265-1271

[53] Flourens P. Recherches expérimentales sur les propriétés du système nerveux. Paris : Masson, 1842

[54] Fraysse B, Alonso A, House W. Meniere's disease and endolymphatic hydrops : clinical and histopathological correlations. *Ann Otol Rhinol Laryngol [suppl]* 1980 ; 76 : 1-22

[55] Friberg U, Stahle J, Svedberg A. The natural course of Meniere's disease. *Acta Otolaryngol [suppl]* 1984 ; 406 : 72-77

[56] Furman JM, Durrant JD, Hyre R, Kamerer DB. Vestibular recruitment in Meniere's disease. *Ann Otol Rhinol Laryngol* 1990 ; 99 : 805-809

[57] Futaki T, Kitahara M, Morimoto P. A comparison of the furosemid and glycerol tests for Meniere's disease. *Acta Otolaryngol* 1977 ; 83 : 272-278

[58] Futaki T, Kitahara M, Morimoto P. The furosemid test for Meniere's disease. *Acta Otolaryngol* 1975 ; 79 : 419-424

[59] Glasscock ME, Gulya AJ, Pensak ML, Black JN. Medical and surgical treatment of Meniere's disease. *Am J Otol* 1984 ; 5 : 536-542

[60] Glasscock ME, Miller GW, Drake FD, Kanok MM. Surgical management of Meniere's disease with the endolymphatic subarachnoid shunt: a five-year study. *Laryngoscope* 1977 ; 87 : 1668-1675

[61] Glasscock ME, Thedinger BA, Cueva RA, Jackson CG. An analysis of the retrolabyrinthine vs the retrosigmoid vestibular nerve section. *Otolaryngol Head Neck Surg* 1991 ; 104 : 88-95

[62] Godlowski Z. Hyperosmosis of endolymph as primary pathogenic mechanism of Meniere's disease and its clinical management. *Acta Otolaryngol [suppl]* 1972 ; 229 : 1-36

[63] Guild S. The circulation of the endolymph. *Am J Anat* 1927 ; 39 : 57-81

[64] Gussen R. Meniere's disease: new temporal bone findings in two cases. *Laryngoscope* 1971 ; 81 : 1695-1707

[65] Gussen R. Saccule otoconia displacement into cochlea in cochleosaccular degeneration. *Arch Otolaryngol* 1980 ; 106 : 161-166

[66] Gussen R. Vascular mechanisms in Meniere's disease. *Arch Otolaryngol* 1982 ; 108 : 544-549

[67] Hallpike C, Cairns H. Observations on the pathology of Meniere's syndrome. *J Laryngol Otol* 1938 ; 53 : 625-655

[68] Halmagyi GM. Vestibular insufficiency following unilateral vestibular deafferentation. *Aust J Otolaryngol* 1994 ; 1 : 510-512

[69] Halmagyi GM, Fattore CM, Curthoys IS, Wade S. Gentamicin vestibulotoxicity. *Otolaryngol Head Neck Surg* 1994 ; 111 : 571-574

[70] Hamann KF, Arnold W. Meniere's disease. *Adv Otorhinolaryngol* 1999 ; 55 : 137-168

[71] Harker LA, Rassekh CH. Episodic vertigo in basilar artery migraine. *Otolaryngol Head Neck Surg* 1987 ; 96 : 239-250

[72] Hausler R, Toupet M, Guidetti G, Basseres F, Montandon P. Meniere's disease in children. *Am J Otol* 1987 ; 8 : 187-193

[73] Heermann J. Predominance of left ear in Meniere's disease, sudden deafness, inner ear damage, tinnitus and abnormally patent eustachian tube. *Ear Nose Throat J* 1993 ; 72 : 205-208

[74] Henriksson NG, Gleissner L. Vestibular activity on experimental variation of the labyrinthine pressure. *Acta Otolaryngol* 1966 ; 61 : 380-386

[75] Henriksson NG, Gleissner L, Johansson G. Experimental pressure variation in the membranous labyrinth of the frog. *Acta Otolaryngol* 1966 ; 61 : 281-291

[76] Hilding DA, House WF. An evaluation of the ultrastructural findings in the utricule in Meniere's disease. *Laryngoscope* 1964 ; 74 : 1135-1148

[77] Hinchcliffe R. Personality profile in Meniere's disease. *J Laryngol Otol* 1967 ; 81 : 477-481

[78] House WF. Subarachnoid shunt for drainage of hydrops. A report of 146 cases. *Laryngoscope* 1965 ; 75 : 1547-1551

[79] Huang TS, Lin CC. Endolymphatic sac ballooning surgery for Meniere's disease. *Ann Otol Rhinol Laryngol* 1994 ; 103 : 389-394

[80] Hulshof JH, Baarsma EA. Follow-up vestibular examination in Meniere's disease. *Acta Otolaryngol* 1981 ; 91 : 397-401

[81] Ikeda M, Sando I. Vascularity of the endolymphatic sac in Meniere's disease. A histopathologic study. *Ann Otol Rhinol Laryngol [suppl]* 1985 ; 118 : 11-16

[82] Itard JM. Traité des maladies de l'oreille et de l'audition. Paris : 1821

[83] Jackler RK, Brackman DE. Endolymphatic hydrops and Meniere's disease. In : Neurotology. Chicago : Mosby-Year book, 1994 : 633-639

[84] Jahnke K. Fur Pathogenes des akuten Symptome des Morbus Meniere. *Laryngol Rhinol Otol* 1981 ; 56 : 402-406

[85] Jansen VD, Russel RD. Conservative management of Tumarkin's otolithic crisis. *J Otolaryngol* 1988 ; 17 : 359-361

[86] Johnson LG. Reissner's membrane in the human cochlea. *Ann Otol Rhinol Laryngol* 1971 ; 80 : 425-438

[87] Johnstone BN, Robertson D. The physiology and biophysics of hydrops. In : Vosteen KH ed. Meniere's disease, Pathogenesis, diagnostic and treatment. New York : Georg Thieme Verlag, 1981 : 44-46

[88] Jongkees LB. Medical treatment of Meniere's disease. *Acta Otolaryngol [suppl]* 1964 ; 192 : 109-112

[89] Katsarkas A. Hearing and vestibular dysfunction in Meniere's disease. *Acta Otolaryngol* 1996 ; 116 : 185-188

[90] Kaufman RS, Tonndorf J, Khanna S. Short-term changes in cochlear microphones after perforation of the saccule in the cat. *Laryngoscope* 1966 ; 76 : 719-732

[91] Kaufmann-Arenberg I, Gibson WP, Bohlen HK. Improvements in audiometric and electrophysiologic parameters following non-destructive inner ear surgery utilising a valved shunt for hydrops and Meniere's disease. In : Nadol JB Jr ed. Second international symposium in Meniere's disease. Amsterdam : Kugler and Ghedini, 1985 : 545-561

[92] Kayan A, Hood JD. Neuro-otological manifestations of migraine. *Brain* 1984 ; 107 : 1123-1142

[93] Kimura RS. An update of our experiences on endolymphatic hydrops. In : Meniere's disease update. Hague : Kugler Publication, 1999 : 31-36

[94] Kimura RS. Animal models of endolymphatic hydrops. *Am J Otol* 1982 ; 3 : 447-451

[95] Kimura RS. Fistulae in the membranous labyrinth. *Ann Otol Rhinol Laryngol* 1984 ; 93 : 36-43

[96] Kimura RS, Schuknecht HF. Membranous hydrops in the inner ear of the guinea pig after obliteration of the endolymphatic sac. *Pract Otorhinolaryngol* 1965 ; 27 : 343-354

[97] Kimura RS, Trehey JA, Hutta J. Vein of the vestibular aqueduct in the gerbil. *Acta Otolaryngol* 1996 ; 116 : 44-51

[98] Kitahara M. Bilateral aspects of Meniere's disease. *Acta Otolaryngol [suppl]* 1991 ; 485 : 74-77

[99] Kitahara M, Futaki T, Nakano K. Ethnic aspects of Meniere's disease. *Equilibr Res* 1971 ; (suppl 1) : 104-110

[100] Kitahara M, Kodama A, Ozawa H, Izukura H. Pressure test for the diagnosis of Meniere's disease. *Acta Otolaryngol [suppl]* 1994 ; 510 : 107-110

[101] Klockhoff I, Lindblom U. Glycerol test in Meniere's disease. *Acta Otolaryngol [suppl]* 1967 ; 224 : 449-457

[102] Kobayashi M, Fukaya T, Noda M. The endolymphatic sac in patients with Meniere's disease: correlation between the MRI and the surgical findings. *Acta Otolaryngol* 2000 ; 120 : 955-959

[103] Kodama A, Sando I. Dimensional anatomy of the vestibular aqueduct and the endolymphatic sac (rugose portion) in human temporal bones. Statistical analysis of 79 bones. *Ann Otol Rhinol Laryngol [suppl]* 1982 ; 96 : 13-20

[104] Konradsson KS, Carlborg B, Grenner J, Tjernstrom O. Electrocochleographic and audiometric evaluation of hypobaric effect in Meniere's disease. *Laryngoscope* 1999 ; 109 : 59-64

[105] Konradsson KS, Nielsen LH, Carlborg BI, Borgkvist B. Pressure transfer between intracranial and cochlear fluids in patients with Meniere's disease. *Laryngoscope* 2000 ; 110 : 264-268

[106] Kristensen HK. Meniere's disease. Pathology and pathogenesis. *Acta Otolaryngol [suppl]* 1962 ; 188 : 149-154

[107] Kubo T, Doi K, Koizuka I, Takeda N, Sugiyama N, Yamada K et al. Assessment of auditory and vestibular functions after vestibular neurectomy for Meniere's disease. *Acta Otolaryngol* 1995 ; 115 : 149-153

[108] Lange G. Die intratympanale Behandlung des Morbus Meniere mit ototxischen Antibiotika. *Laryngol Rhinol* 1977 ; 56 : 409-414

[109] Larsen HC, Angelborg C, Hultcranz E. The effect of glycerol on the cochlear blood flow. *ORL J Otorhinolaryngol Relat Spec* 1982 ; 44 : 101-107

[110] Lawrence M, McCabe BF. Inner ear mechanics and deafness, special considerations of Meniere's syndrome. *JAMA* 1959 ; 171 : 1927-1932

[111] LePère DM. Evaluation of a new symptomatic treatment for Meniere's disease. *Clin Med* 1967 ; 74 : 63-64

[112] Lemis JD, Valvassori G. Recent radiographic and clinical observations on the vestibular aqueduct. A preliminary report. *Otolaryngol Clin North Am* 1968 ; 1 : 339-346

[113] Lermoyez M. Le vertige qui fait entendre. *Presse Méd* 1919 ; 27 : 1-3

[114] Lundquist PG. Aspects of endolymphatic sac morphology and function. *Arch Otorhinolaryngol* 1976 ; 212 : 231-240

[115] Maddox HE. Endolymphatic sac surgery. *Laryngoscope* 1977 ; 87 : 1676-1679

[116] Magnusson M, Padoan S. Delayed onset of ototoxic effects of gentamicin in treatment of Meniere's disease. *Acta Otolaryngol* 1991 ; 111 : 671-676

[117] Marchbanks R. Why monitoring perilymphatic pressure in Meniere's disease? *Acta Otolaryngol [suppl]* 1997 ; 526 : 27-29

[118] Mateijsen DJ, van Hengel PW, Krikke AP, vanHuffelen WM, Wit HP, Albers FW. Three-dimensional magnetic resonance imaging of the inner ear in patients with uni- and bilateral Meniere's disease. In : Meniere's disease update. The Hague : Kugler Publications, 1999 : 571-580

[119] McClure JA, Copp JC, Down-Zapolski Z. Recovery nystagmus in Meniere's disease. *Laryngoscope* 1981 ; 91 : 1727-1737

[120] Ménière P. Mémoire sur des lésions de l'oreille interne donnant lieu à des symptômes de congestion cérébrale apoplectiforme. *Gaz Méd Paris* 1861 ; 38 : 597-601

[121] Meyer ED. Treatment of Meniere disease with betahistine dimesilate (Aequamen) - double-blind study versus placebo (crossover). *Laryngol Rhinol Otol* 1985 ; 64 : 269-272

[122] Monsell EM, Brackmann DE, Linthicum FH Jr. Why do vestibular destructive procedures sometimes fail? *Otolaryngol Head Neck Surg* 1988 ; 99 : 472-479

[123] Moretz WH, Shea JJ, Orchik DJ, Emmett JR, Shea JJ. Streptomycin treatment in Meniere's disease. *Otolaryngol Head Neck Surg* 1987 ; 96 : 256-259

[124] Morgenstern C, Miyamoto HD. Potential and cancer activity in experimental endolymphatic hydrops. *Arch Otorhinolaryngol* 1979 ; 222 : 273-274

[125] Morrison AW. Predictive tests for Meniere's disease. *Am J Otol* 1986 ; 7 : 5-10

[126] Murofushi T, Halmagyi GM, Yavor RA. Intratympanic gentamicin in Meniere's disease: results of therapy. *Am J Otol* 1997 ; 18 : 52-57

[127] Naito T. Experimental studies on Meniere's disease. *Jpn J Otol* 1950 ; 53 : 19-20

[128] Naito T. Clinical and pathological studies on Meniere's disease. Proceeding of the 60th annual meeting japan ORL society, 1959 : 1-65

[129] Oliveira CA, Bezerra RL, Araùjo MF, Almeida VF, Messias CI. Meniere's syndrome and migraine incidence in one family. *Ann Otol Rhinol Laryngol* 1997 ; 106 : 823-829

[130] Oosterveld WJ. Betahistine dihydrochloride in the treatment of vertigo of peripheral vestibular origin. A double-blind placebo-controlled study. *J Laryngol Otol* 1984 ; 98 : 37-41

[131] Paparella MM. Pathology of Meniere's disease. *Ann Otol Rhinol Laryngol* 1984 ; 93 : 31-35

[132] Paparella MM, Griebie MS. Bilaterality of Meniere's disease. *Acta Otolaryngol* 1984 ; 97 : 333-337

[133] Paparella MM, Hanson DG. Endolymphatic sac drainage for intractable vertigo (method and experience). *Laryngoscope* 1975 ; 85 : 697-703

[134] Park JC, Cohen GM. Vestibular ototoxicity in the chick: effects of streptomycin on equilibrium and on ampullary dark cells. *Am J Otol* 1982 ; 3 : 117-127

[135] Parker W. Meniere's disease. Etiologic considerations. *Arch Otolaryngol Head Neck Surg* 1995 ; 121 : 377-382

[136] Pender D. Gentamicin tympanoclysis: effects on the vestibular secretory cells. *Am J Otol* 1985 ; 6 : 358-367

[137] Peron DL, Kitamura K, Carniol PJ, Schuknecht HF. Clinical and experimental results with focused ultrasons. *Laryngoscope* 1983 ; 93 : 1217-1221

[138] Petermann W, Mulch G. Long-term therapy of Meniere's disease. Comparison of the effects of betahistine dihydrochloride and hydrochlorothiazide. *Fortschr Med* 1982 ; 11 : 431-435

[139] Piquet JJ, Decroix G, Vanecloo FM. Le test au mannitol dans la maladie de Ménière. *J Fr ORL* 1975 ; 24 : 511-517

[140] Portmann G. Recherches sur la physiologie du sac et du canal endolymphatiques des Sélaciens. *C R Soc Biol* 1921 ; 85 : 1070-1080

[141] Portmann G. Vertigo surgical treatment by opening of the endolymphatic sac. *Arch Otolaryngol* 1927 ; 6 : 309-319

[142] Rauch S. Biochemical aspects of pathogenesis of Meniere's disease. *Otolaryngol Clin North Am* 1968 ; 1 : 369-374

[143] Rauch S, Merchant SN, Thedinger BA. Meniere's syndrom and endolymphatic hydrops. Double-blind temporal bone study. *Ann Otol Rhinol Laryngol* 1989 ; 98 : 873-883

[144] Rivzi SS. Investigations into the cause of canal paresis in Meniere's disease. *Laryngoscope* 1986 ; 96 : 1258-1271

[145] Rosingh HJ, Wit HP, Sulter AM, Albers FW. Longitudinal non-invasive perilymphatic pressure measurement in patients with Meniere's disease. *ORL J Otorhinolaryngol Relat Spec* 1997 ; 59 : 135-140

[146] Ruckenstein MJ, Rutka JA, Hawke M. The treatment of Meniere's disease: Torok revisited. *Laryngoscope* 1991 ; 101 : 211-218

[147] Rudnick MD, Ginsberg IA, Huber PS. Aminoglycoside ototoxicity following middle ear injection. *Ann Otol Rhinol Laryngol [suppl]* 1980 ; 89 (6 Pt 4) : 1-28

[148] Sando I, Ikeda M. Pneumatisation and thickness of the petrous bone in patients with Meniere's disease. *Ann Otol Rhinol Laryngol [suppl]* 1985 ; 118 : 2-5

[149] Sando I, Ikeda M. The vestibular aqueduct in patients with Meniere's disease. A temporal bone histopathological investigation. *Acta Otolaryngol* 1984 ; 97 : 558-570

[150] Schindler RA, Horn KL, Jones PL, Maglio M. The ultrastructure of endolymphatic sac in Meniere's disease. *Laryngoscope* 1979 ; 89 : 95-107

[151] Schmalbrock P, Dailiana T, Chakeres DW, Oehler MC, Welling DB, Williams PM et al. Submillimeter-resolution MR of the endolymphatic sac in healthy subjects and patients with Meniere's disease. *AJNR Am J Neuroradiol* 1996 ; 17 : 1707-1716

[152] Schuknecht HF. Ablation therapy in the management of Meniere's disease. *Acta Otolaryngol [suppl]* 1957 ; 132 : 1

[153] Schuknecht HF. Pathophysiology of endolymphatic hydrops. *Arch Otorhinolaryngol* 1976 ; 212 : 253-262

[154] Schuknecht HF. Delayed endolymphatic hydrops. *Ann Otol Rhinol Laryngol* 1978 ; 87 : 743-748

[155] Schuknecht HF. Mondini dysplasia. A clinical and pathological study. *Ann Otol Rhinol Laryngol [suppl]* 1980 ; 89 (1 Pt 2) : 1-23

[156] Schuknecht HF. Cochleo-sacculotomy for Meniere's disease: theory, technique and results. *Laryngoscope* 1982 ; 92 : 853-858

[157] Schuknecht HF. Myths in neurootology. *Am J Otol* 1992 ; 13 : 124-126

[158] Schuknecht HF. Pathology of the ear. Philadelphia : Lea and Febiger, 1993

[159] Schuknecht HF, Belal AA. The utriculo-endolymphatic valve : its functional significance. *J Laryngol Otol* 1975 ; 89 : 985-996

[160] Schuknecht HF, Gulya AJ. Endolymphatic hydrops. An overview and classification. *Ann Otol Rhinol Laryngol [suppl]* 1983 ; 106 : 1-20

[161] Schuknecht HF, Northrop C, Igarashi M. Cochlear pathology after destruction of the endolymphatic sac in the cat. *Acta Otolaryngol* 1968 ; 65 : 479-487

[162] Shambaugh GE. Surgery of the endolymphatic sac. *Arch Otolaryngol* 1966 ; 83 : 305-315

[163] Shea JJ. Teflon film drainage of the endolymphatic sac. *Arch Otolaryngol* 1966 ; 83 : 316-319

[164] Shinozaki N, Kimura RS. Scanning electron microscopic observations on the distended Reissner's membrane in the guinea pig. *Acta Otolaryngol* 1980 ; 90 : 370-384

[165] Shojaku H, Watanabe Y. The prevalence of definite cases of Meniere's disease in the Hida and Nishibubiki districts of central Japan: a survey of relatively isolated areas of medical care. *Acta Otolaryngol [suppl]* 1997 ; 528 : 94-96

[166] Silverstein H, Hyman SM, Feldbaum J, Silverstein D. Use of streptomycin sulfate in the treatment of Meniere's disease. *Otolaryngol Head Neck Surg* 1984 ; 92 : 229-232

[167] Silverstein H, Norrel H, Rosenberg S. The resurrection of vestibular neurectomy: a 10-year experience with 115 cases. *J Neurosurg* 1990 ; 72 : 533-539

[168] Sjöberg A, Stahle J. Treatment of Meniere's disease with ultrasound. *Arch Otolaryngol* 1965 ; 82 : 498-502

[169] Smith CA, Lowry OH, Wu MI. The electrolytes of the labyrinthine fluids. *Laryngoscope* 1954 ; 64 : 141-153

[170] Spector GJ, Smith PG. Endolymphatic sac surgery for Meniere's disease. *Ann Otol rhinol Laryngol* 1983 ; 92 : 113-118

[171] Spoendlin H, Balle V, Bock G, Bredberg G, Felix H, Gleeson M et al. Multicenter evaluation of the temporal bones obtained from a patient with suspected Meniere's disease. *Acta Otolaryngol [suppl]* 1992 ; 499 : 1-21

[172] Stahle J. Advanced Meniere's disease. A study of 356 severely disabled patients. *Acta Otolaryngol* 1976 ; 81 : 113-119

[173] Sterkers JM, Maton P, Briault F. Efficacité du mannitol dans certaines surdités de perception. *Ann Otolaryngol Chir Cervicofac* 1980 ; 97 : 621-631

[174] Sterkers JM, Vialat P. La décomposition vestibulaire (étude à long terme des neurectomies vestibulaires unilatérales). *J Fr ORL* 1987 ; 36 : 5-8

[175] Tabor JR, Best L, Donohoe RW. Results in labyrinthine cryosurgery monitored by evoked response. *Laryngoscope* 1972 ; 82 : 1431-1439

[176] Takeda T, Sawada S, Kakigi A, Saito H. Computed radiographic measurement of the dimensions of the vestibular aqueduct in Meniere's disease. *Acta Otolaryngol [suppl]* 1997 ; 528 : 80-84

[177] Tanioka H, Kaga H, Zusho H, Araki T, Sasaki Y. MR of the endolymphatic duct and sac: findings in Meniere's disease. *AJNR Am J Neuroradiol* 1997 ; 18 : 45-51

[178] Tasaki I, Fernandez C. Modifications of the cochlear microphonics and action potentials by KCL solution and by direct current. *J Neurophysiol* 1952 ; 15 : 497-512

[179] Telischi FF, Luxford WM. Long-term efficacy of endolymphatic sac surgery for vertigo in Meniere's disease. *Otolaryngol Head Neck Surg* 1993 ; 109 : 83-87

[180] Thomsen J. Defining valid approaches to therapy for Meniere's disease. *Ear Nose Throat J* 1986 ; 65 : 10-18

[181] Thomsen J, Bretlau P, Tos M, Johnson NJ. Placebo effect in surgery for Meniere's disease. *Arch Otolaryngol* 1981 ; 107 : 271-277

[182] Tonndorf J. Endolymphatic hydrops: mechanical causes of hearing loss. *Arch Otorhinolaryngol* 1976 ; 212 : 293-299

[183] Tonndorf J. Vestibular signs and symptoms in Meniere's disorder: mechanical considerations. *Acta Otolaryngol* 1983 ; 95 : 421-430

[184] Torok N. Old and new in Meniere's disease. *Laryngoscope* 1977 ; 87 : 1870-1877

[185] Toshiaki Y, Yoshio O, Kayo S, Eriko K, Takayuki K. 3D analysis of nystagmus in peripheral vertigo. *Acta Otolaryngol* 1997 ; 117 : 135-138

[186] Tran BaHuy P. Electrophysiological and biomedical findings in four cases of Meniere's disease. *Acta Otolaryngol* 1984 ; 97 : 571-579

[187] Tran BaHuy P, Brette MD, Chic M. Maladie de Ménière. *Encycl Méd Chir* (Éditions Scientifiques et Médicales Elsevier SAS, Paris), Oto-rhino-laryngologie, 20-205-A-10, 1989 : 1-18

[188] Tran Ba Huy P, Hassan JM, Wassef M, Mikol J, Thurel C. Acoustic schwannoma presenting as a tumor of the external auditory canal. *Ann Otol Rhinol Laryngol* 1987 ; 96 : 415-418

[189] Tumarkin A. Otolithic catastrophe, a new syndrome. *Br Med J* 1936 ; 2 : 175-177

[190] Wackym PA, Friberg U, Linthicum FH Jr, Bagger-Sjoback D, Bui HT, Hofman F et al. Human endolymphatic sac: morphologic evidence of immunologic function. *Ann Otol Rhinol Laryngol* 1987 ; 96 : 276-281

[191] Welling DB, Clarkson MW, Miles BA, Schmalbrock P, Williams PM, Chakeres DW et al. Submillimeter magnetic resonance imaging of the temporal bone in Meniere's disease. *Laryngoscope* 1996 ; 106 : 1359-1364

[192] Williamson DG, Gifford F. Psychosomatic aspects of Meniere's disease. *Acta Otolaryngol* 1971 ; 72 : 118-120

[193] Wladislavosky-Waserman P, Facer GW, Moleri B, Kurland LT. Meniere's disease: a 36-year epidemiologic and clinical study in Rochester. *Laryngoscope* 1984 ; 94 : 1098-1102

[194] Yazawa Y, Kitahara M. Computerized tomography of the petrous bone in Meniere's disease. *Acta Otolaryngol [suppl]* 1994 ; 510 : 67-72

[195] Yoo TJ, Stuart JM, Kang AH, Townes AS, Komoda K, Dixit S. Type II collagen autoimmunity in otosclerosis and Meniere's disease. *Science* 1982 ; 217 : 1153-1154

[196] Zucca G, Botta L, Mira E, Manfrin M, Poletti A, Buizza A et al. Effects of hydrostatic pressure on sensory discharge in frog semicircular canals. *Acta Otolaryngol* 1991 ; 111 : 820-826